УДК 616.389-007.271

ПИЩЕВОД БАРРЕТТА И АДЕНОКАРЦИНОМА ПИЩЕВОДА. СУЩЕСТВУЕТ ЛИ ПРОБЛЕМА?

© Дмитрий Игоревич Василевский, Станислав Георгиевич Баландов, Лейсан Индусовна Давлетбаева, Иван Сергеевич Тарбаев

ФГБОУ ВО Первый Санкт-Петербургский государственный медицинский университет им. акад. И.П. Павлова Минздрава России, 197022, Санкт-Петербург, ул. Л. Толстого, 6–8

Контактная информация: Дмитрий Игоревич Василевский — доктор медицинских наук, доцент кафедры факультетской хирургии.
E-mail: vasilevsky1969@gmail.com

РЕЗЮМЕ: В течение нескольких последних десятилетий отмечается прогрессивный рост заболеваемости аденокарциномой пищевода (карциномой Барретта) населения Европы и Северной Америки. Важную роль в развитии данной патологии играет цилиндроклеточная кишечная метаплазия слизистой оболочки пищевода. Распространенность цилиндроклеточной метаплазии и заболеваемость аденокарциномой пищевода у россиян до настоящего времени практически неизучена. В работе представлен анализ результатов 34 903 эндоскопических исследований верхних отделов пищеварительного тракта, выполненных жителям Ленинградской области с симптомами желудочной диспепсии, в период с 2007 по 2013 год. Частота выявления цилиндроклеточной кишечной метаплазии составила 0,83%, аденогенного рака пищевода — 0,065%. Удельный вес больных аденокарциномой по отношению ко всем пациентам с цилиндроклеточной кишечной метаплазией слизистой оболочки пищевода составил 7,9%.

КЛЮЧЕВЫЕ СЛОВА: столбчато-футеровочный пищевод; пищевод Барретта; аденокарцинома пищевода.

BARRETT'S ESOPHAGUS AND ESOPHAGEAL CARCINOMA. IS THAT A REAL PROBLEM?

© Dmitry I. Vasilevsky, Stanislav G. Balandov, Leysan I. Davletbaeva, Ivan S. Tarbaev

Pavlov First Saint Petersburg State Medical University, Ministry of Healthcare of the Russian Federation,
Russia, 197022, St. Petersburg, ul. L. Tolstoy, 6–8

Contact information: Vasilevsky Dmitry Igorevich, Doctor of Medicine, associate professor of the Department of Faculty Surgery.
E-mail: vasilevsky1969@gmail.com

ABSTRACT: There is a constant tendency of increasing morbidity rate of adenocarcinoma of the esophagus (Barrett's adenocarcinoma) among Europe and North America population during the three last decades. The columnar-lining esophagus plays an important role in progression of this abnormality. Today, the prevalence rate of columnar-lining esophagus and adenogenous esophageal cancer of the inhabitants of Russia is still unknown. Outcome analysis of 34.903 gastroscopies of Leningrad region inhabitants with gastric dyspepsia symptoms in period from 2007 to 2013 are shown in this study. Intestinal metaplasia of esophagus was identified in 0,83% cases and adenocarcinoma of the esophagus in 0,065% cases. Barrett's adenocarcinoma was identified in 7,9% cases among all patients with columnar-lining esophagus.

KEY WORDS: columnar-lining esophagus, Barrett's esophagus, esophageal adenocarcinoma.

ВВЕДЕНИЕ

Ежегодно в мире диагностируется около 500 тысяч новых случаев рака пищевода. Большая часть пациентов (84%) погибает в течение первого года после выявления новообразования. В течение последних нескольких десятилетий у населения экономически развитых стран Европы и Северной Америки отмечается прогрессивный рост заболеваемости аденокарциномой пищевода с увеличением ее

удельного веса в структуре злокачественных новообразований органа до 50%.В отдельных популяционных группах рост количества впервые выявляемых новообразований данной группы за три десятилетия составил 400–800%, с ежегодным увеличением заболеваемости на ~10%. Среди белых мужчин-американцев с середины семидесятых годов прошлого века к началу третьего тысячелетия распространенность железистого рака пищевода выросла на 463%. В странах Центральной и Северной Европы, Великобритании в начале XXI века темпы роста заболеваемости аденокарциномой пищевода колебались от 8.7% до 17.5% в год. В Израиле за 25 лет, начиная с 1980 года, частота развития аденогенного рака пищевода у мужчин повысилась в 38 раз, у женщин — в 19 [1, 2-4, 5-8, 9].

Доказанной причиной развития аденогенного рака пищевода является цилиндроклеточная (кишечная) метаплазия слизистой оболочки органа. Впервые аденокарцинома пищевода на фоне метаплазии была описана в 1952 году B. Morson и J. Belcher. В 1975 году A. Naef теоретически обосновал развитие аденокарциномы из метаплазированного эпителия пищевода, а в 1983 году, D. Skinner на обширном клиническом материале доказал эту взаимосвязь [1, 3, 5, 10, 11, 12, 13-15].

В настоящее время считается, что статистическая вероятность возникновения железистого рака у пациентов с цилиндроклеточной (кишечной) метаплазией составляет 0,5-0,8% в год или 5-8% в течение жизни [4, 14].

У жителей Соединенных Штатов Америки и Канады распространенность метаплазии пищевода по разным данным колеблется от 1,6% до 6,8%. В странах Европы распространенность цилиндроклеточной метаплазии пищевода варьирует от 1,6–2,0% (Швеция, Финляндия) до 4,6–4,9% (Германиия, Великобритания). В остальных европейских популяциях частота выявления данного осложнения гастроэзофагеальной-рефлюксной болезни занимает промежуточное положение [3, 11, 16, 17, 18].

В Российской Федерации заболеваемость распространенность цилиндроклеточной метаплазии и заболеваемость населения аденокарциномой пищевода практически не изучена [19, 20].

МАТЕРИАЛ ИССЛЕДОВАНИЯ

В период с 2007 по 2013 год в Ленинградской областной клинической больнице, не являющейся специализированным онкологическим учреждением, было выполнено 34.903 эндоскопических исследования верхних отделов пищеварительного тракта пациентам с симптомами желудочной диспепсии (жителям ленинградской области). Осмотр проводился одним коллективом врачей по стандартному протоколу. При выявлении цилиндроклеточной метаплазии или злокачественного новообразования пищевода в “белом свете” для уточнения характера изменений применялись витальные красители (1,5% раствор Люголя, 0,05% раствор метиленового-синего, 1,5% уксусной кислоты), осмотр в узком спектре лучей (NBI), с цифровым или оптическим увеличением изображения (ZOOM). Для оценки глубины инвазии и размеров аденокарциномы использовалась эндосонография (EUS). Результаты эндоскопического осмотра подтверждались морфологическим исследованием полученного при биопсии материала.

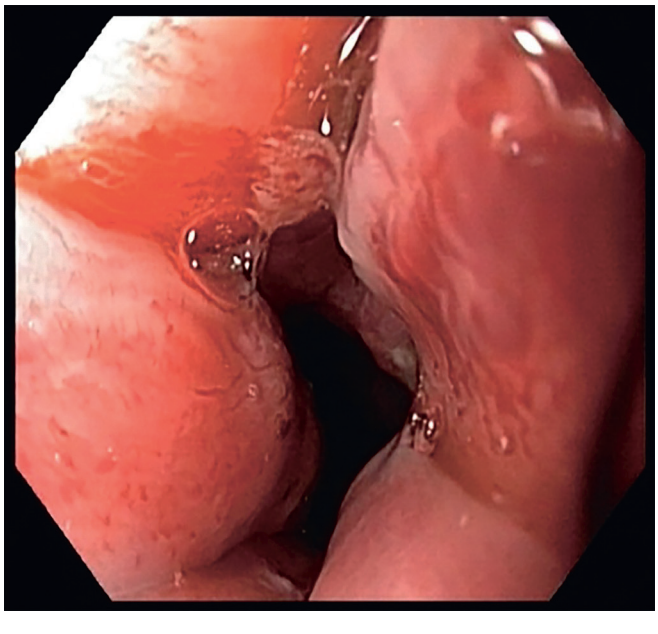

Рис 1. Кишечная метаплазия с интраэпителиальной неоплазией высокой степени. Эзофагоскопия в белом свете+ZOOM

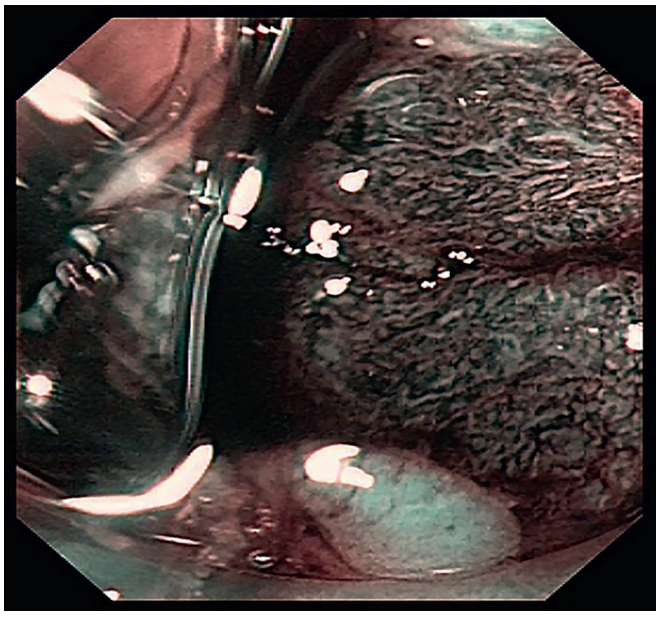

Рис. 2. Кишечная метаплазия с интраэпителиальной неоплазией высокой степени. Эзофагоскопия в режиме NBI+ZOOM

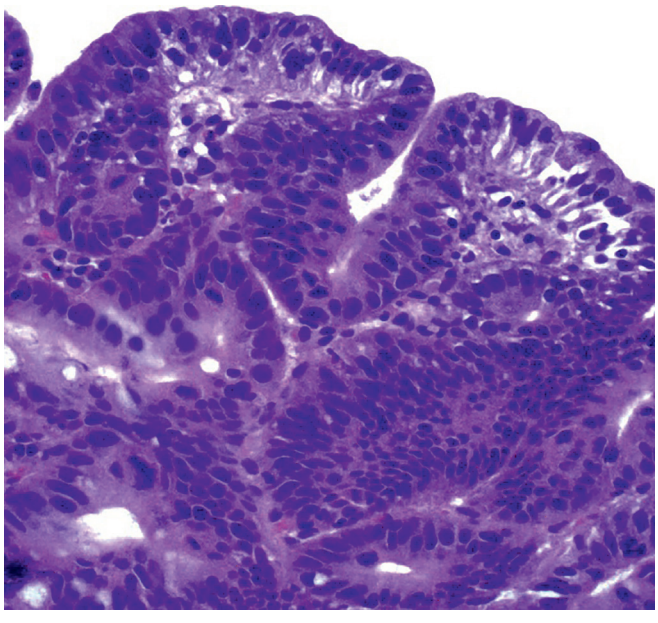

Рис 3. Интраэпителиальная неоплазия высокой степени Окраска гематоксилином-эозином, х200

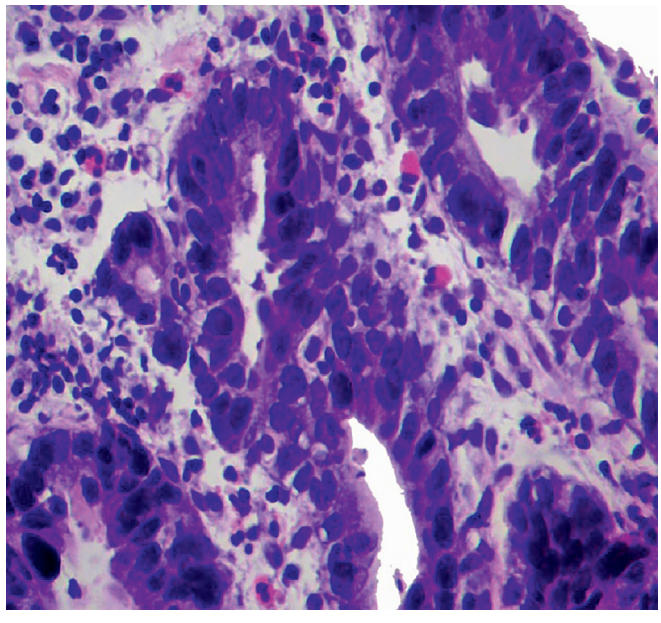

Рис. 4. Интраэпителиальная неоплазия высокой степени Окраска гематоксилином-эозином, ×400

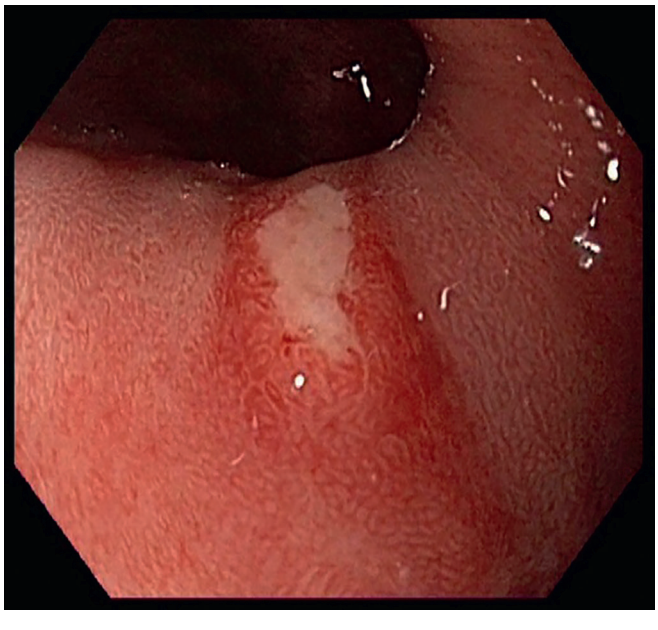

Рис. 5. Интраэпителиальная аденокарцинома пищевода (T1a) на фоне цилиндроклеточной метаплазии. Эзофагоскопия в белом свете+ZOOM



Рис. 6. Интраэпителиальная аденокарцинома пищевода (T1a) на фоне цилиндроклеточной метаплазии. Эзофагоскопия в режиме NBI+ZOOM

РЕЗУЛЬТАТЫ ИССЛЕДОВАНИЯ

Цилиндроклеточная метаплазия по кишечному типу была диагностирована в 290 наблюдениях (0,83% обследованных). Аденокарцинома дистального отдела пищевода была выявлена у 23 человек(0,065% прошедших эндоскопическое исследование и 7,9% страдавших метаплазией).

Метаплазия слизистой оболочки пищевода чаще диагностировалась у представителей мужского пола — в 159 наблюдениях (54,9% больных с подобными морфологическими изменениями). Женщин с подобной патологией было 131 (45,1%). Среди пациентов с аденокарциномой пищевода мужчин было 15 (65,2% человек с данным заболеванием, 5,2% с выявленной кишечной метаплазией и 0,042% прошедших эзофагоскопию), женщин — 8 (34,8%, 2,7% и 0,022% соответственно).

Кишечная метаплазия слизистой оболочки пищевода с интраэпителиальной неоплазией низкой степени имела место

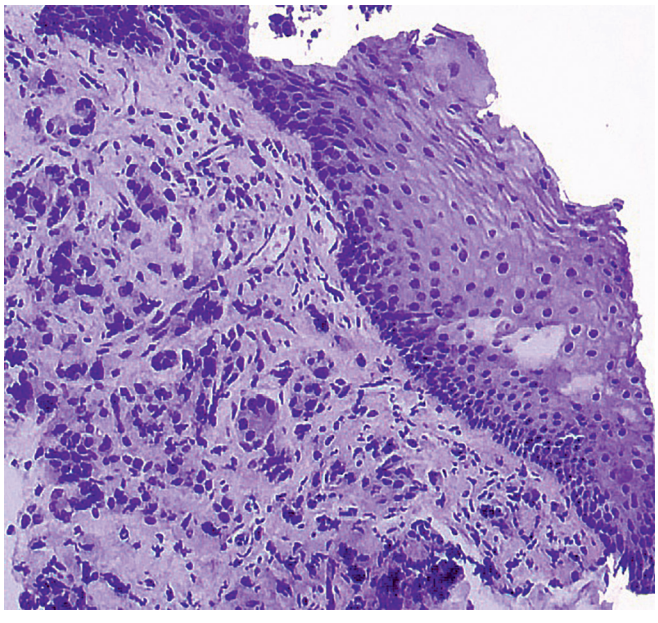

Рис. 7. Интраэпителиальная аденокарцинома пищевода (T1a) Окраска гематоксилином-эозином, ×100

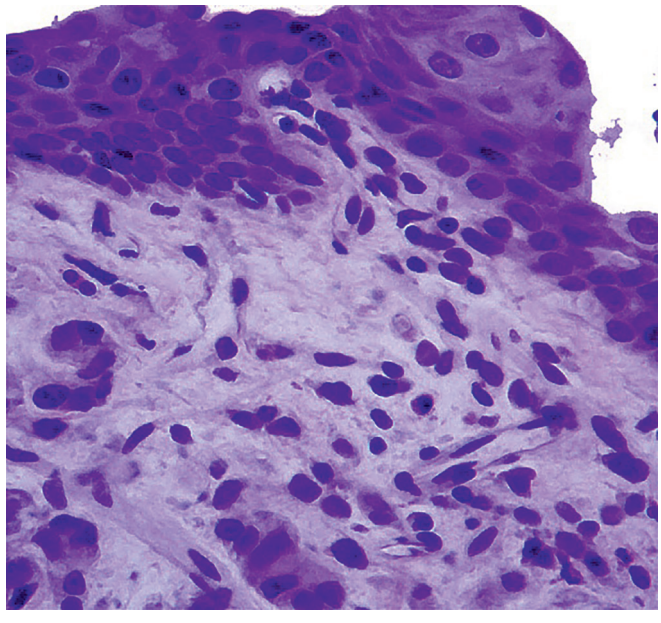

Рис. 8. Интраэпителиальная аденокарцинома пищевода (T1a). Окраска гематоксилином-эозином, ×400

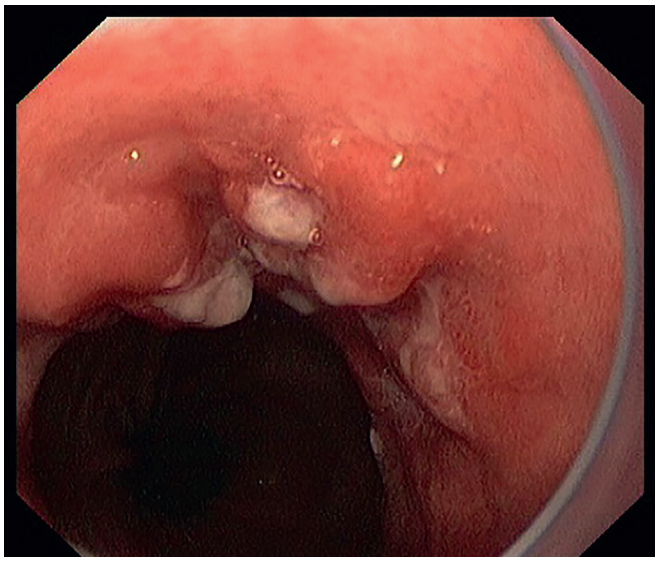

Рис. 9. Аденокарцинома Пищевода с инвазией за пределы слизистой оболочки на фоне длинного сегмента цилиндроклеточной метаплазии. Эзофагоскопия в белом свете+ZOOM

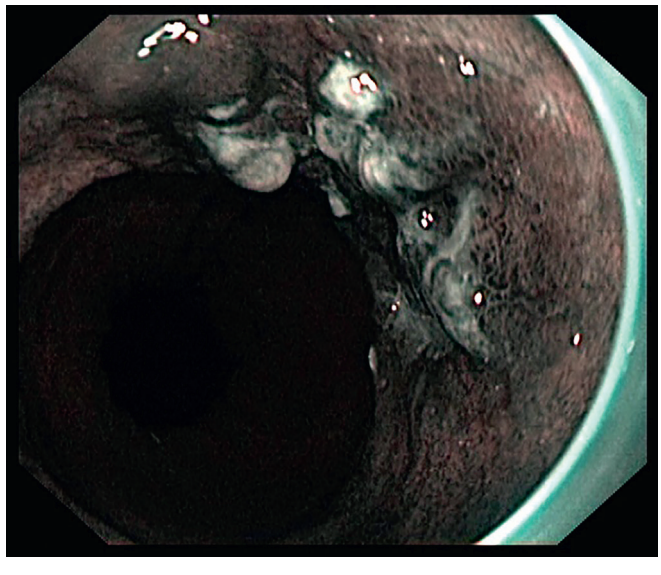

Рис. 10. Аденокарцинома Пищевода с инвазией за пределы слизистой оболочки на фоне длинного сегмента цилиндроклеточной метаплазии. Эзофагоскопия в режиме NBI+ZOOM

в 18 (0,051% всех обследованных пациентов) случаях, высокой степени — в 7 (0,020%) (рис. 1, 2, 3, 4).

Подобные изменения также являлись безусловными признаками онкогенеза.

У 17 (73,9%) из 23 больных с аденокарциномой вокруг новообразования при эндоскопическом осмотре определялась цилиндроклеточная метаплазия слизистой оболочки пищевода. Интраэпителиальный рост опухоли (T1a) отмечался у 4 человек (17,4% всех больных аденокарциномой). В остальных 19 (82,6%) наблюдениях инвазия опухоли распространялась на более глубокие слои стенки пищевода или за пределы органа (рис. 5–12).

Развитие аденокарциномы пищевода на фоне длинного сегмента цилиндроклеточной метаплазии (более 3 см) отмечалось в 6 случаях (26,0% всех больных с данным заболеванием) (рис. 9–16).

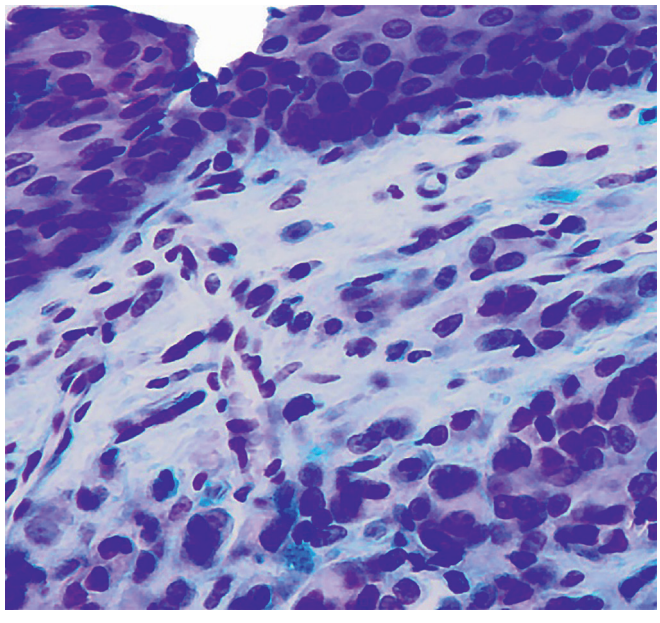

Рис. 11. Аденокарцинома пищевода с инвазией за пределы слизистой оболочки. Окраска альциановым синим, ×100

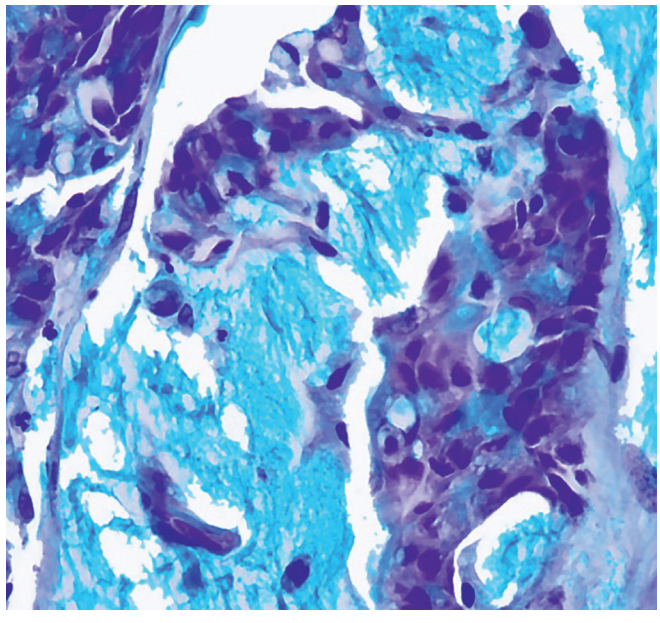

Рис. 12. Аденокарцинома пищевода с инвазией за пределы слизистой оболочки. Окраска альциановым синим, ×400

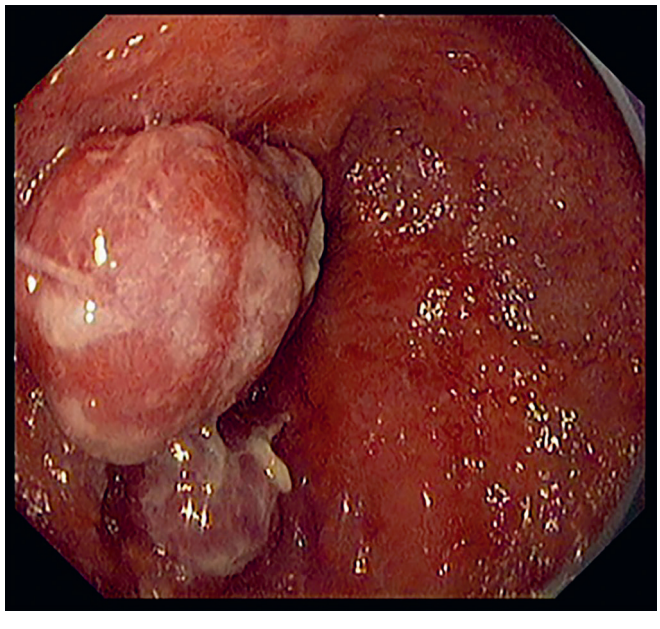

Рис. 13. Аденокарцинома пищевода с инвазией за пределы слизистой оболочки на фоне длинного сегмента цилиндроклеточной метаплазии. Эзофагоскопия в белом свете+ZOOM

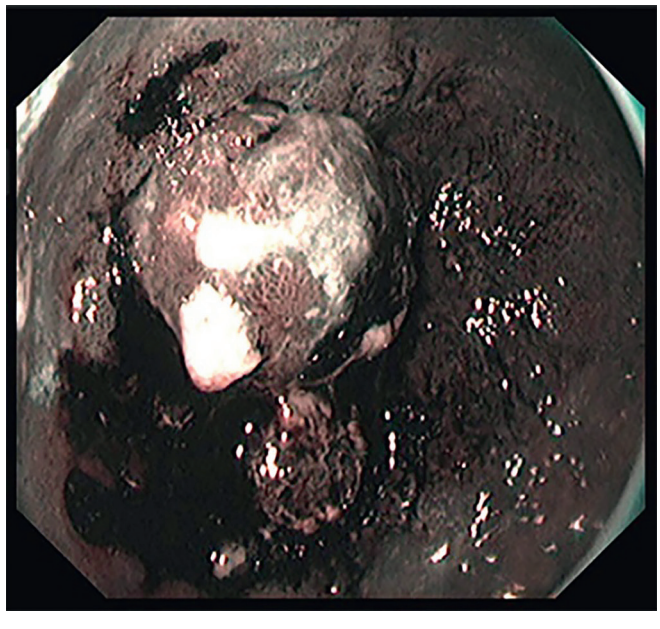

Рис. 14. Аденокарцинома пищевода с инвазией за пределы слизистой оболочки на фоне длинного сегмента цилиндроклеточной метаплазии. Эзофагоскопия в режиме NBI+ZOOM

Карцинома Барретта на фоне короткого сегмента цилиндрического эпителия (менее 3 см) имела место в 11 наблюдениях (47,8%) (рис. 17–20).

ВЫВОДЫ

Распространенность пищевода Барретта (цилиндроклеточной кишечной метаплазии) у отдельно взятой популяции россиян (жителей Ленинградской области) близка к средним показателям у населения европейских стран и составляет около 1%.

Частота развития аденокарциномы на фоне кишечной метаплазии слизистой оболочки пищевода составляет 7,9% и соответствует представленным в литературе статистическим данным.

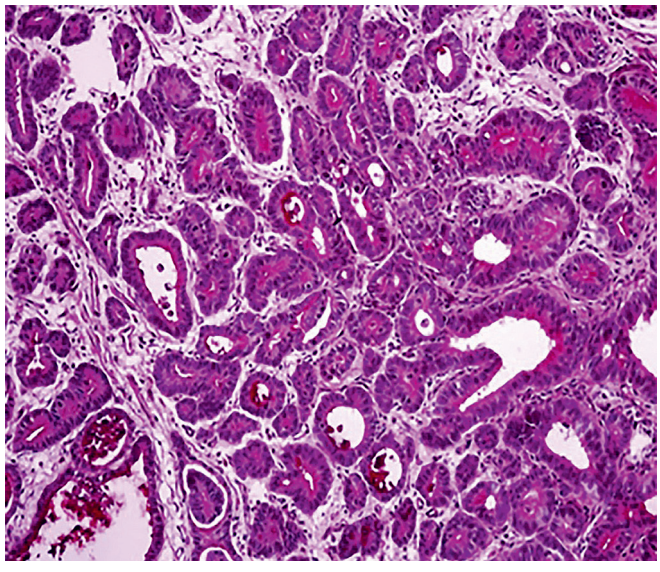

Рис. 15. Аденокарцинома пищевода с инвазией за пределы слизистой оболочки. Окраска ШИК, ×100

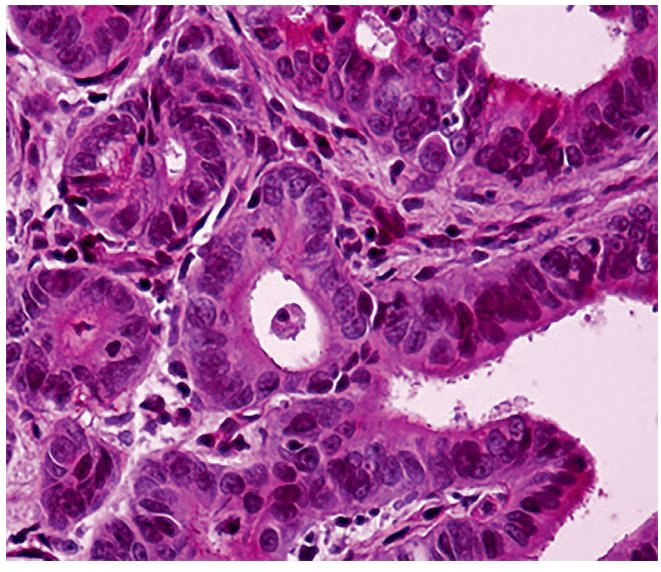

Рис. 16. Аденокарцинома Пищевода с инвазией за пределы слизистой оболочки. Окраска ШИК, ×400

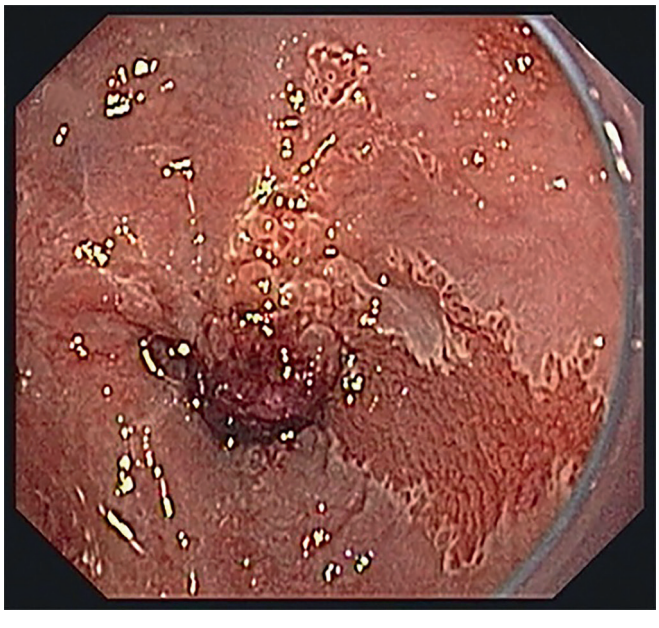

Рис. 17. Аденокарцинома пищевода с инвазией за пределы слизистой оболочки на фоне короткого сегмента цилиндроклеточной метаплазии. Эзофагоскопия в белом свете+ZOOM

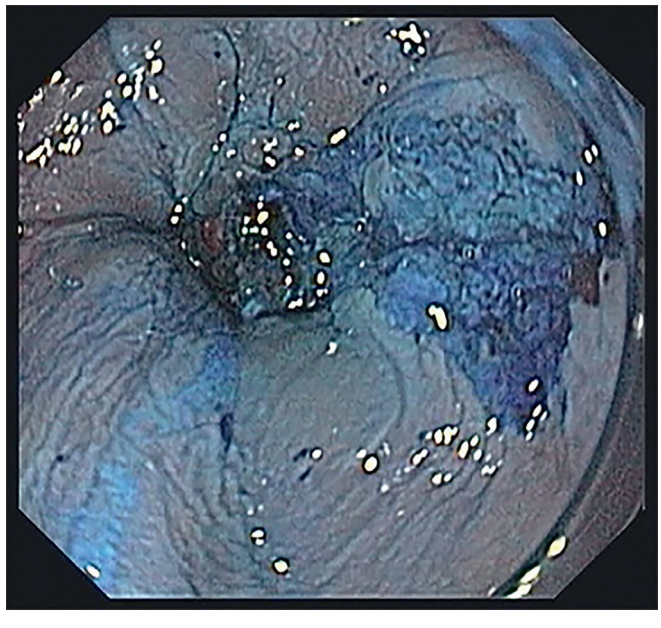

Рис. 18. Аденокарцинома пищевода с инвазией за пределы слизистой оболочки на фоне короткого сегмента цилиндроклеточной метаплазии Хромоэзофагоскопия (окраска метиленовым синим) +ZOOM

Возрастные и половые особенности заболеваемости цилиндроклеточной кишечной метаплазией и аденокарциномой пищевода у россиян близки с показателями у жителей европейских стран.

Отмеченные закономерности позволяют с высокой степенью достоверности прогнозировать рост заболеваемости аденокарциномой пищевода населения России в ближайшем будущем, и являются основанием для пристального внимания к проблеме и ее углубленного изучения.

ЛИТЕРАТУРА

1. Anderson L., Murray L., Murphy S. et al. Mortality in Barrett's oesophagus: results from a population based study. Gut. 2003; 52: 1081–1084.
2. Brown L., Devesa S., Chow W. Incidence of adenocarcinoma of the esophagus among white Americans by sex, stage, and age. J. Natl. Cancer Inst. 2008; 100; 1184–1187.
3. Caygill C., Watson A., Lao-Sirieix P. et al. Barrett's oesophagus and adenocarcinoma. W. J. Surg. Oncol. 2004; 2: 1–21.

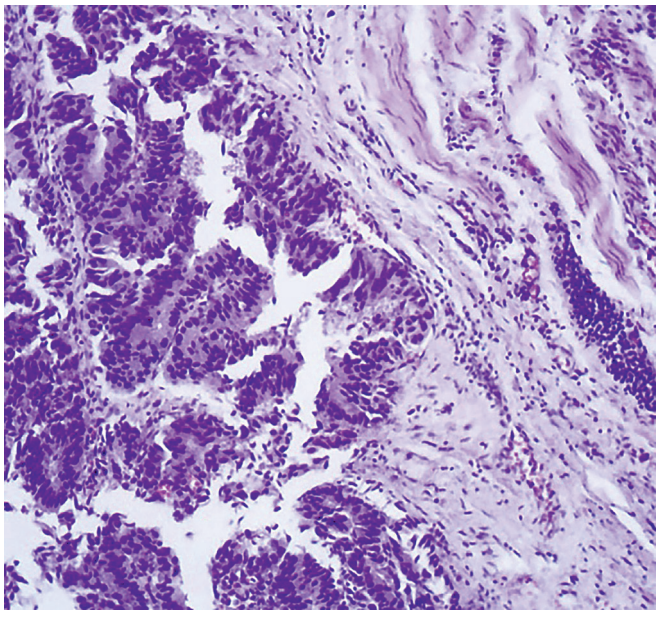

Рис. 19. Аденокарцинома пищевода с инвазией за пределы слизистой оболочки. Окраска гематоксилином-эозином, ×100

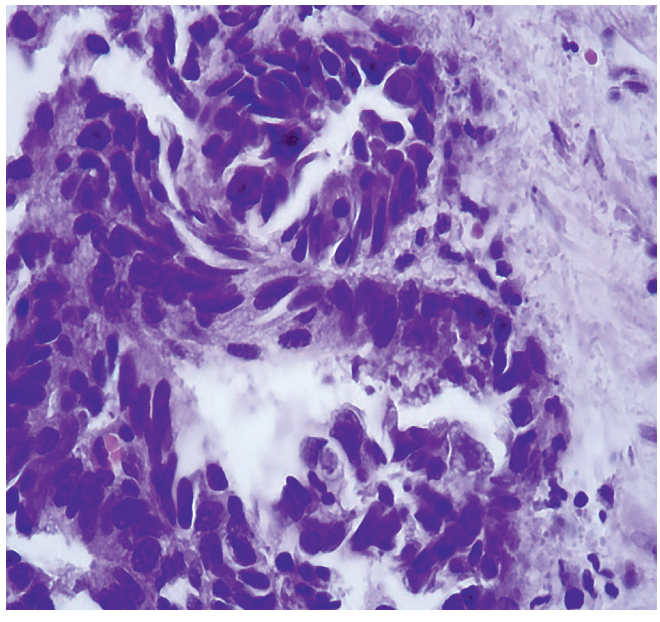

Рис. 20. Аденокарцинома пищевода с инвазией за пределы слизистой оболочки. Окраска гематоксилином-эозином, ×400

4. Falk J., Carstens H., Lundell L. et al. Incidence of carcinoma of the esophagus and gastric cardia. Changes over time and geographical differences. Acta. Oncol. 2007; 46: 1070–1074.
5. Hurschlera D., Borovickaa J., Neuweilerb J. et al. Increased detection rates for Barrett's oesophagus without rise in incidence of esophageal adenocarcinoma. Swiss. Med. Wkly. 2003; 133: 507–514.
6. Lepage C., Rachet B., Jooste V. et al. Continuing rapid increase in esophageal adenocarcinoma in England and Wales. Am. J. Gastroenterol. 2008; 103: 2694–2699.
7. Melhado R., Alderson D., Tucker O. The changing face of esophageal cancer. Cancers. 2010; 2: 1379–1404.
8. Mudan S., Kang J-Y. Epidemiology and clinical presentation in esophageal cancer. Cambridge University Press. 2008; 1–10.
9. Rozen P., Liphshitz I., Barchana M. The changing epidemiology of upper gastrointestinal cancers in Israel: clinical and screening implications. Eur. J. Cancer. 2009; 18 (3): 191–198.
10. Bani-Hani K., Bani-Hani B. Columnar-lined esophagus: Time to drop the eponym of "Barrett": Historical review. J. Gastroenterol. Hepatol. 2008; 23: 707–715.
11. Fitzgerald R., di Pietro M., Ragunath K., et al. British Society of gastroenterology guidelines on the diagnosis and management of Barrett's oesophagus. Gut. 2014; 63: 7–63.
12. Naef A., Savary M., Ozzello L., Pearson F. Columnar-lined lower esophagus. Surgery. 1975; 70: 826–834.
13. Spechler S., Sharma P., Souza R. et al. American Gastroenterological Association medical position statement on the management of Barrett's esophagus. Gastroenterology. 2011; 140: 1084–1091.
14. Sharma P. Barrett's esophagus. N. Engl. J. Med. 2009; 361: 2548–2556.
15. Skinner D., Walther B., Riddell R., et al. Barrett's Esophagus: Comparison of benign and malignant cases. An. Surg. 1983; 198: 554–565.
16. Ronkainen J., AroP., Storskrubb T. et al. High prevalence of gastroesophageal reflux symptoms and esophagitis with or without symptoms in the general adult Swedish population: a Kalixanda study report. Scand. J. Gastroenterol. 2005; 40: 275–285.
17. Sampliner R. A population prevalence of Barrett's esophagus finally. Gastroenterology. 2005; 129: 2101–2103.
18. vanBlankenstein M., Caygill C., Johnston B. The prevalence of Barrett's oesophagus (BO) in a U.K. centre over 15 years. Gut. 2002; 50 A: 123.
19. Каприн А., Старинский В., Петрова Г. Злокачественные новообразования в России в 2012 году (заболеваемость и смертность). М.: ФГБУ "МНИОИ им. П.А. Герцена", 2014: 249.
20. Василевский Д.И., Силантьев Д.С., Михалева К.В., Прядко А.С., Филин А.В., Воробьев С.Л., Медников С.Н., Луфт А.В., Кулагин В.И., Багненко С.Ф. Цилиндроклеточная метаплазия и аденокарцинома пищевода у жителей ленинградской области (по данным эзофагогастродуоденоскопии). Вестник хирургии им. И.И. Грекова. 2012; № 6: 76–79.

REFERENCES

1. Anderson L., Murray L., Murphy S. et al. Mortality in Barrett's oesophagus: results from a population based study. Gut. 2003; 52: 1081–1084.
2. Brown L., Devesa S., Chow W. Incidence of adenocarcinoma of the esophagus among white Americans by sex, stage, and age. J. Natl. Cancer Inst. 2008; 100; 1184–1187.
3. Caygill C., Watson A., Lao-Sirieix P. et al. Barrett's oesophagus and adenocarcinoma. W. J. Surg. Oncol. 2004; 2: 1–21.

4. Falk J., Carstens H., Lundell L. et al. Incidence of carcinoma of the esophagus and gastric cardia. Changes over time and geographical differences. Acta. Oncol. 2007; 46: 1070–1074.
5. Hurschlera D., Borovickaa J., Neuweilerb J. et al. Increased detection rates for Barrett's oesophagus without rise in incidence of esophageal adenocarcinoma. Swiss. Med. Wkly. 2003; 133: 507–514.
6. Lepage C., Rachet B., Jooste V. et al. Continuing rapid increase in esophageal adenocarcinoma in England and Wales. Am. J. Gastroenterol. 2008; 103: 2694–2699.
7. Melhado R., Alderson D., Tucker O. The changing face of esophageal cancer. Cancers. 2010; 2: 1379–1404.
8. Mudan S., Kang J-Y. Epidemiology and clinical presentation in esophageal cancer. Cambridge University Press. 2008; 1–10.
9. Rozen P., Liphshitz I., Barchana M. The changing epidemiology of upper gastrointestinal cancers in Israel: clinical and screening implications. Eur. J. Cancer. 2009; 18 (3): 191–198.
10. Bani-Hani K., Bani-Hani B. Columnar-lined esophagus: Time to drop the eponym of "Barrett": Historical review. J. Gastroenterol. Hepatol. 2008; 23: 707–715.
11. Fitzgerald R., di Pietro M., Ragunath K., et al. British Society of gastroenterology guidelines on the diagnosis and management of Barrett's oesophagus. Gut. 2014; 63: 7–63.
12. Naef A., Savary M., Ozzello L., Pearson F. Columnar-lined lower esophagus. Surgery. 1975; 70: 826–834.
13. Spechler S., Sharma P., Souza R. et al. American Gastroenterological Association medical position statement on the management of Barrett's esophagus. Gastroenterology. 2011; 140: 1084–1091.
14. Sharma P. Barrett's esophagus. N. Engl. J. Med. 2009; 361: 2548–2556.
15. Skinner D., Walther B., Riddell R., et al. Barrett's Esophagus: Comparison of benign and malignant cases. An. Surg. 1983; 198: 554–565.
16. Ronkainen J., AroP., Storskrubb T. et al. High prevalence of gastroesophageal reflux symptoms and esophagitis with or without symptoms in the general adult Swedish population: a Kalixanda study report. Scand. J. Gastroenterol. 2005; 40: 275–285.
17. Sampliner R. A population prevalence of Barrett's esophagus finally. Gastroenterology. 2005; 129: 2101–2103.
18. vanBlankenstein M., Caygill C., Johnston B. The prevalence of Barrett's oesophagus (BO) in a U.K. centre over 15 years. Gut. 2002; 50 A: 123.
19. Kaprin A., Starinskiy V., Petrova G. The malignant tumors in Russia in 2012 (morbidity and mortality rate). M.:FSBI "P.A. Herzen Moscow Oncological Research Institute", 2014: 249. (in Russian).
20. Vasilevskiy D. I., Silantiev D. S., Mikhaleva K. V., Pryadko A. S., Filin A. V., Vorobiev S. L., Mednicov S. N., Luft A. V., Kulagin V. I., Bagnenco S. F. The detection of columnarlining esophagus and esophageal adenocarcinoma among the residents of Leningrad region (according to esophagogastroduodenoscopy). Bulletin of surgery n.a. I.I.Grekov 2012; № 6: 76–79. (in Russian).