УДК 616 (09)

ОСТРЫЙ ЖИВОТ (К 110-ЛЕТИЮ СО ДНЯ РОЖДЕНИЯ ПРОФЕССОРА А.А. РУСАНОВА)

© Юрий Иванович Строев

Санкт-Петербургский государственный университет. 199034, Санкт-Петербург, Университетская наб., д.7–9.

Контактная информация: Юрий Иванович Строев — профессор кафедры патологии медицинского факультета СПбГУ, канд. мед. наук, доцент. E-mail: svetlanastroeva@mail.ru

Резюме. Статья посвящена 110-летию со дня рождения выдающегося советского хирурга, доктора медицинских наук, профессора, Заслуженного деятеля науки РСФСР Александра Андреевича Русанова (1909–1983), внёсшего неоценимый вклад в мировую абдоминальную хирургию и онкологию, в частности, в хирургию пищевода, желудка, феохромоцитомы, аппендицита, уретры и др. В краткой и доступной форме описаны этиология, патогенез и клиника важнейших в практике врача заболеваний, объединяемых термином «острый живот», которым А.А. Русанов уделял особое внимание. Приводятся многочисленные классические симптомы и эпонимы, типичные или патогномоничные для отдельных острых заболеваний органов живота и их дифференциальная диагностика на догоспитальном этапе: аппендицита, панкреатита, холецистита, прободной язвы желудка и 12-перстной кишки, перитонита, кишечной непроходимости, ущемлённой грыжи, внематочной беременности. Приводятся примеры личных наблюдений автора, в частности, уникального случая крайне редкой и трудной для диагностики причины «острого живота» — флегмоны круглой связки печени с разлитым гнойным перитонитом. Рассматриваются клиника и дифференциальная диагностика некоторых заболеваний, симулирующих картину «острого живота: почечной колики, декомпенсированного сахарного диабета с кетоацидозом, хронической недостаточности коры надпочечников — аддисоновой болезни, острого гастроэнтерита/гастроэнтероколита, геморрагического васкулита — болезни Шёнляйна—Геноха (рис.: 9; библ.: 27 ист.).

Ключевые слова: аддисоновый криз, геморрагический васкулит, острый аппендицит, острый гастроэнтерит, острый живот, острая кишечная непроходимость, острый панкреатит, острый холецистит, перитонит, почечная колика, прободная язва желудка и 12-перстной кишки, сахарный диабет, ущемлённая грыжа, флегмона круглой связки печени.

ACUTE ABDOMEN(TO THE110TH ANNIVERSARY OF THE BIRTH OF PROFESSOR A.A. RUSANOV)

© Yuri I. Stroyev

St. Petersburg state University, 199034, Saint Petersburg, bld. 7–9, Universitetskaya embk

Contact Information: Yuri I. Stroev — Professor of the Department of Pathology of the Medical Faculty of St. Petersburg State University, M. D., Ph. D. (Medicine), Associate Professor. E-mail: svetlanastroeva@mail.ru

Summary. The article is devoted to the 110th anniversary from the birthday of outstanding Soviet surgeon, Doctor of Medical Sciences, Professor, Honored scientist of the RSFSR Alexander Andreyevich Rusanov (1909–1983), who made an invaluable contribution to the areas of Abdominal Surgery and Oncology, in particular inti Surgery of the oesophagus, stomach, pheochromocytoma, appendicitis, urethra, etc. In a concise and accessible form the paper describes the etiology, pathogenesis and clinical manifestations of the diseases, most important in the practice of medical doctor, and grouped by the term «acute abdomen», which A.A. Rusanov paid special attention to. There are

numerous classical symptoms and eponyms, typical or pathognomonic for certain acute diseases of the abdominal organs and their differential diagnosis at the pre-hospital stage: appendicitis, pancreatitis, cholecystitis, probodic ulcers of the stomach and duodenum, peritonitis, intestinal obstruction, strangulated hernia, ectopic pregnancy. Case reports of personal observations of the author, in particular, a unique case of extremely rare and difficult in diagnosis condition — a phlegmon of the round ligament of the liver as a cause of «acute abdomen» syndrome with spilled purulent peritonitis. The manifestation and differential diagnosis of some diseases simulating the picture of «acute abdomen» are considered, among them: renal colic, decompensated diabetes mellitus with ketoacidosis, chronic insufficiency of adrenal cortex or Addison's disease, acute gastroenteritis / gastroenterocolitis, hemorrhagic vasculitis or Schönlein–Henoch disease [9 figs; bibliography: 27 refs].

Keywords: Addisonian crisis, ectopic pregnancy, hemorrhagic vasculitis, acute appendicitis, acute gastroenteritis, acute abdomen, acute intestinal obstruction, acute pancreatitis, acute cholecystitis, peritonitis, renal colic, probodic ulcer of the stomach and duodenum, diabetes mellitus, strangulated hernia, phlegmona of the round ligament of the liver.



Александр Андреевич Русанов (1909–1983) — выдающийся отечественный хирург, доктор медицинских наук, профессор, Заслуженный деятель науки РСФСР, заведующий кафедрой факультетской хирургии Ленинградского педиатрического медицинского института (1958–1983). Он родился в 1909 году в Воронеже. Его дед — Гавриил Андреевич Русанов (1844–1907) общался с Ф.М. Достоевским, подарившим ему свою книгу с собственноручной надписью, и был близким другом Л.Н. Толстого. Отец А.А. Русанова — Андрей Гаврилович Русанов (1874–1949) был профессором Воронежского университета. Он познакомился с Л.Н. Толстым в 1884 г. в доме своего отца — Г.А. Русанова — и часто, особенно в 1893–1902 гг., встречался с великим писателем [15].

Под руководством А.А. Русанова выполнено и защищено 9 докторских и 30 кандидатских диссертаций. Он опубликовал более 200 научных работ, в том числе 8 монографий: «Разрывы уретры» (М., 1953), «Резекция желудка (практическое руководство)» (Л., 1956), «Резекция и чрезбрюшинная экстирпация желудка (практическое руководство)» (Л., 1961), «Рак пищевода» (Л., 1974), «Рак желудка» (Л., 1979), «Аппендицит» (Л., 1979) и др., иллюстрированные наглядными собственными рисунками с натуры. А.А. Русанов был ведущим хирургом-гастроэнтерологом нашей страны, обладал исключительным талантом замечательного учёного и педагога. Прямота, честность, порядочность, принципиальность и бескомпромиссность А.А. Русанова были причиной того, что его, несмотря на то, что он спасал жизни известных номенклатурных работников, недолюбливали в кабинетах Смольного. Поэтому, вопреки неоднократным обращениям в высокие партийные органы его сотрудников и автора настоящей статьи об увековечивании памяти выдающегося учёного и хирурга, мемориальная гранитная доска с барельефом и текстом «*В этом здании с 1958 по 1983 год работал профессор Александр Андреевич Русанов — выдающийся отечественный хирург и учёный, руководитель кафедры и клиники факультетской хирургии Педиатрической академии*», была открыта лишь через четверть века после его кончины, 17 декабря 2009 г., к 100-летию со дня его рождения. Его имя носит теперь и кафедра факультетской хирургии СПбГПМУ, которую А.А. Русанов возглавлял 25 лет. Учёным советом СПбГПМУ учреждена медаль имени профессора Александра Андреевича Русанова «За достижения в области терапии и хирургии».

Автору настоящей статьи посчастливилось студентом слушать блестящие лекции профессора, в дальнейшем общаться с ним по совместной работе в стенах Ленинградско-



Рис. 1. Слева: Памятник профессору Александру Андреевичу Русанову и его жене Нине Ивановне Русановой (Комаровское кладбище; г. Санкт-Петербург). Фото Е. Данилова. Справа: Альбом «Рафаэль» с автографом Н.И. Русановой

го педиатрического медицинского института и Мариинской больницы, а в последние годы жизни Александра Андреевича быть его врачом-терапевтом (рис. 1).

Чтобы поставить правильный диагноз,
нужно вовремя о нем вспомнить!
И.И. Греков (1867–1934).

Вскрыть, чтобы увидеть,
в хирургии расценивается гораздо ниже,
Чем предвидеть до того, как вскрыть.
Генри Мондор (1885–1962).

Ученик С.П. Боткина академик Н.Я. Чистович писал: *«Врач производит своё исследование у кровати страдающего больного, среди взволнованных его близких и, конечно, не может выполнить свою задачу с тем душевным покоем и равновесием, которые так необходимы при каждой сложной и ответственной работе. Таким образом врачу приходится действовать при самых невыгодных условиях, решать вопросы жизни при недостаточных данных, решать их спешно и притом в угнетающей обстановке. Разумеется, при этих условиях даже наиболее сведущий и опытный врач неизбежно и нередко делает ошибки, и, казалось бы, общество должно бы было относиться снисходительно к таким невольным ошибкам. На деле бывает как раз наоборот. Никого так не клеймят за ошибку, как врача, ничей промах не вызывает такого взрыва негодования…»* [22].

К сложной и ответственной умственной работе любого врача относится диагностика заболеваний органов брюшной полости, в частности, диагностика так называемого «острого живота» («ОЖ»). Понятие «ОЖ» может объединять не только большое число острых заболеваний брюшной полости и забрюшинного пространства, требующих срочной операции, но и свыше 80 заболеваний, которые могут симулировать картину «ОЖ», совершенно не требуя при этом хирургического вмешательства [3, 6, 9, 16].

Под термином «ОЖ» понимают клинический симптомокомплекс, который возникает при острых заболеваниях или травмах органов брюшной полости, или же органов забрюшинного пространства. «ОЖ» — это не нозологическая форма, так как этот диагноз не является окончательным. Однако это — серьёзный и тревожный сигнал для оказания экстренных мероприятий по госпитализации больного в ближайшее профильное учреждение, в котором сразу же по его поступлении должны быть проведены срочные диагностические и лечебные манипуляции. По мнению М.М. Виккера, этот условный термин охватывает все случаи острых заболеваний брюшной полости, которые, как правило, не сопровождаются поносом [6].

Самой часто причиной «ОЖ» являются повреждения полых органов желудочно-кишечного тракта и мочевого пузыря, а также воспалительные заболевания в жёлчном пузыре, червеобразном отростке, поджелудочной железе, в том числе — перитонит, перфорация полых органов, кровотечения

в просвет желудочно-кишечного тракта или в забрюшинное пространство, различные виды непроходимости кишечника, острые нарушения мезентериального кровообращения, приводящие к гангрене участка кишки, воспалительные заболевания женских половых органов, а также целый ряд других заболеваний инфекционной природы, заболеваний дыхательной и сердечно-сосудистой систем, обмена веществ и др. [6, 9, 16].

Современная диагностика острых хирургических заболеваний органов брюшной полости на догоспитальном этапе базируется на классических принципах обследования больных.

Ведущей жалобой больных с острым абдоминальным синдромом является боль в животе. Внезапно наступающая острая боль в животе при отсутствии поноса является основным симптомом, характерным для всей этой группы заболеваний [6]. В настоящее время выделяют три основных типа болей в животе [11]. Чаще всего встречается так называемая *висцеральная боль*. Она возникает при раздражении как симпатических, так и парасимпатических волокон солнечного сплетения и может быть весьма различной по интенсивности. Боль вызывается спазмами, чрезмерным растяжением и гипоксией гладкой мускулатуры полых органов живота, реже она сочетается с вегетативными наслоениями в виде тошноты, рвоты, тахикардии и болей в сердце типа стенокардии. Обыкновенно это тупая, давящая, идущая из глубины боль, часто — не локализованная, а в большинстве случаев определяется только по средней линии живота. *Диафрагмальная* боль обыкновенно связана с раздражением чувствительных нервных волокон диафрагмального нерва, которые имеют рецепторы в органах верхнего этажа брюшной полости, иррадиирует в область обеих лопаток, в загрудинное пространство, усиливается при глубоком дыхании или при кашле. При этом, как правило, определяется высокое стояние диафрагмы. Если раздражается брюшина, то возникает *перитонеальная боль*, характеризующаяся стойкостью. Она большей частью хорошо локализована, по характеру — колющая или сверлящая. Перитонеальная боль усиливается при движении, при кашле, она связана с актом дыхания (усиливается на вдохе). При это наблюдается выраженное защитное напряжение мышц живота (дефанс). *«Вероятно, во всей патологии нет признака, которому мы были бы обязаны спасением большего числа жизней»* (Г. Мондор) [10].

Надавливание в области раздражения брюшины сопровождается резким усилением болей, появляется положительный симптом Щёткина–Блюмберга (рис. 2). С этим, самым известным симптомом перитонита,— симптомом раздражения брюшины Щёткина–Блюмберга произошла забавная история. Прежде он именовался симптомом Блюмберга–Щёткина. Но в «ура-патриотическое» время «не смел» иностранный автор J.M. Blumberg, якобы первым (1907) опубликовавший описание симптома раздражения брюшины, упоминаться раньше автора отечественного — Дмитрия Сергеевича Щёткина. Соответственно этот симптом стали называть симптомом Щёткина–Блюмберга. Комизм ситуации заключается в том, что оба автора, как оказалось, не были первыми в описании этого симптома [21]!

Симптом Щёткина–Блюмберга заключается в том, что при его выраженности в момент быстрого отрыва пальпирующей руки от живота больного он ощущает острейшую боль,



Рис. 2. Слева: Дмитрий Сергеевич Щёткин (1851–1923) — русский врач-акушер. Справа: Якоб Мориц Блюмберг (Jacob Moritz Blumberg, 1873–1955), немецко-еврейский хирург

а иногда вскрикивает. Симптом Щёткина–Блюмберга обычно положителен даже при незначительном раздражении брюшины, но может наблюдаться и тогда, когда брюшина ещё не вовлечена в процесс. По А.А. Русанову, этот симптом может быть положительным и у тех больных, которые вообще не имеют воспалительных явлений со стороны брюшины, особенно если его выявление производится не очень деликатно. Говорить о вовлечении брюшины в процесс можно только при условии, что положительный симптом Щёткина–Блюмберга положителен при самом осторожном давлении на брюшную стенку. А.А. Русанов считал, что рука должна придавливать брюшную стенку столь слабо, чтобы отнятие её вызывало самое незначительное сотрясение брюшной стенки [14]. Положительный симптом Щёткина–Блюмберга является, таким образом, признаком перитонита, его выявление имеет основное значение в решении вопроса об абсолютных показаниях к экстренному оперативному лечению. У детей выявление симптома Щёткина–Блюмберга и напряжения мышц передней брюшной стенки живота производят во время естественного или даже медикаментозного сна [8, 24].

Боль в животе требует тщательного изучения и детализации. Характерным для «ОЖ» является острое, неожиданное появление болей, что должно привлечь особое внимание и бдительность врача. Однако установление лишь одного факта наличия острой боли ещё недостаточно для диагностики ургентных заболеваний брюшной полости и забрюшинного пространства. Её характер и интенсивность могут меняться в зависимости от возраста пациента (ребёнок, взрослый или пожилой), а также от наличия сопутствующих сердечно-сосудистых заболеваний, свойственных лицам старшей возрастной группы. Хронические боли, беспокоящие пациента давно и появляющиеся периодически, реже указывают на заболевание органов живота, требующее неотложного хирургического вмешательства.

В каждом случае возникновения острых болей в животе необходимо оценить их интенсивность, продолжительность, локализацию и иррадиацию. Следует помнить, что боль — симптом субъективный, поэтому диагностика «ОЖ» должна опираться на комплекс симптомов. Очень важно выяснить степень постоянства болей. Постоянная и непрерывная боль характерна для вовлечения в процесс брюшины. Если приступы болей повторяются через более или менее продолжительные периоды относительного благополучия, то это более характерно для острых заболеваний полых органов живота. Весьма важно выяснить, как вёл себя больной в разгар болевого приступа: принимал ли он вынужденное положение, был ли беспокоен («не находил себе места»). Что касается локализации боли, то она может быть весьма разнообразной: от строго локализованной — до разлитой. Разлитая боль в животе обычно характерна для диффузного перитонита [6, 10].

В диагностике «ОЖ» трудно переоценить значение анамнеза, который в обстановке срочности подчас даже трудно собрать. Однако чрезвычайно важно выяснить, какими заболеваниями органов брюшной полости и забрюшинного пространства больной страдал ранее: панкреатитом, калькулезным холециститом, язвенной болезнью желудка или 12-перстной кишки, почечнокаменной болезнью, имел ли в прошлом оперативные вмешательства на органах живота, например, аппендэктомию. У женщин детородного возраста необходимо в каждом случае выяснить вопрос о наличии беременности или попыток криминального аборта. Важно установить наличие в анамнезе эндокринных заболеваний (например, сахарного диабета, аддисоновой болезни — хронической недостаточности коры надпочечника). Другими и достаточно постоянными признаками острых хирургических заболеваний органов живота являются тошнота и рвота. Тошнота и рвота могут быть, наряду с болевым синдромом, ранним признаком «ОЖ». При этом весьма важно выяснить, а по возможности и обязательно осмотреть, характер рвотных масс, наличие в них примеси крови, кала, жёлчи или слизи, установить их цвет, запах, количество. Если рвота появляется спустя 4–6 часов с момента заболевания, то это является грозным признаком тяжёлого нарушения обмена веществ, дисэлектролитемии, а также тяжёлой эндогенной интоксикации, свойственной перитониту. Если появляется каловая рвота, то это обыкновенно является признаком терминальной стадии заболевания.

При «ОЖ», как правило, наблюдаются нарушения функционального состояния кишечника, в частности, пассажа его содержимого. Чаще возникают задержки стула или газов. Реже бывает учащение стула. Когда возникают препятствия для пассажа содержимого кишечника, то это может проявляться интенсивными кишечными шумами, которые могут чередоваться с периодами полного «молчания» кишечника при его атонии. Полностью отсутствуют кишечные шумы при парезе кишечника. При механической или динамической непроходимости кишечника обычно бывает задержка стула и газов. Это также наблюдается в случаях прободной язвы желудка, острого аппендицита. Учащение стула наблюдается при остром аппендиците и пневмококковом перитоните у детей, при инвагинации кишечника. Наконец, при выраженной интоксикации, например, в случаях тяжёлого перитонита, наблюдаются токсические поносы. Шумы тонкого кишечника лучше всего выслушиваются на 1–2 см правее и ниже пупка.

Если при патологии органов брюшной полости возникает раздражение диафрагмального нерва, то при этом может наблюдаться упорная и мучительная икота.

Весьма важно сопоставить боль в животе с такими симптомами общего характера, как температура, озноб, кашель, боли в суставах, желтуха. При острых заболеваниях брюшной полости патологический процесс обыкновенно начинается в отсутствие лихорадки и озноба. Если же боль в животе сразу сопровождается высокой лихорадкой и ознобом, то следует иметь в виду возможность воспалительного процесса в лёгких, почечных лоханках или в жёлчных ходах (холангит).

При первом осмотре больного можно получить важные данные. Для «ОЖ» чаще характерно страдальческое выражение лица, а при разлитом перитоните или непроходимо-

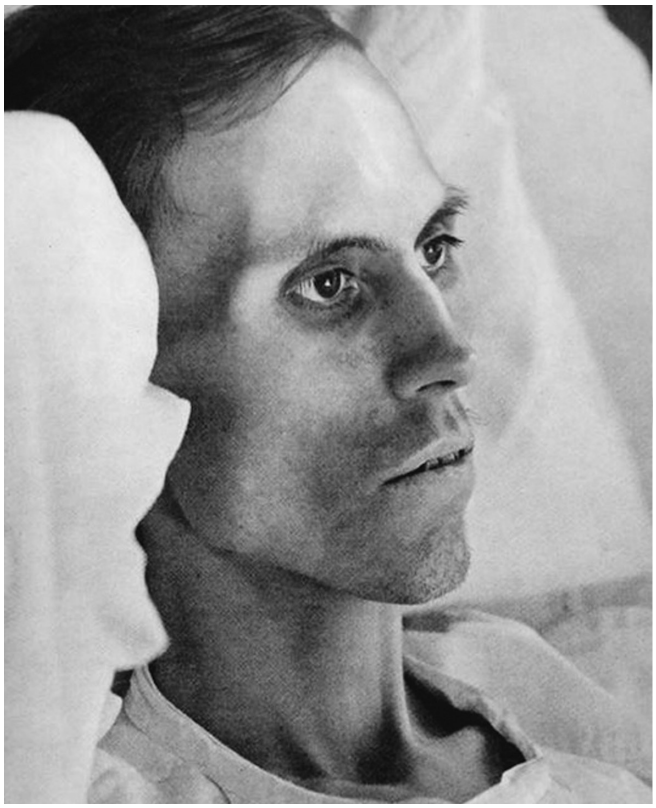

Рис. 3. Лицо Гиппократа [http://bizzarrobazar.com/en/2014/04/26/volto-dolore/]

сти кишечника может наблюдаться так называемое «лицо Гиппократа» — безучастное выражение, втянутые щеки, запавшие глаза, бледно-серого цвета кожа, покрытая каплями холодного пота.

Важно получить впечатление и о поведении больного. Неподвижное положение в определённой позе (чаще на боку с приведёнными к животу ногами) характерно для травм органов брюшной полости, внутреннего кровотечения, перитонита, так как даже малейшее движение вызывает резкое усиление болей. В других случаях больные могут вести себя весьма беспокойно, принимая необычные позы — коленно-локтевую («поза коровы» —«а ля ваш»; франц.), на корточках, лёжа на спине с приведёнными к животу ногами и т.п. При патологических процессах в животе, сопровождающихся схваткообразными периодическими болями, может наблюдаться выраженное возбуждение больного: мечется, стонет, даже кричит. Эти признаки могут быть при некоторых формах непроходимости кишечника, при почечной или печёночной коликах.

В оценке тяжести состояния больного важно исследовать пульс и АД. Так для внутрибрюшинного кровотечения типична выраженная тахикардия, сопровождающаяся падением АД и явлениями развивающегося коллапса. Если в полость брюшины попадает содержимое желудочно-кишечного тракта, то вначале даже отмечается рефлекторная брадикардия, по мере же развития перитонита частота пульса нарастает, но наполнение его снижается. При резко выраженном болевом синдроме может быть картина шока с выраженным падением АД.

При тяжёлых формах «ОЖ», сопровождающихся явлениями интоксикации и обезвоживания, как правило, возникают изменения языка. Он становится сухим, с белым, жёлтым или бурым налётом, при этом цвет налёта не является строго патогномоничным для какой-либо формы «ОЖ». Вообще-то обложенный язык — явление достаточно частое при разной патологии и существенного дифференциально-диагностического значения не имеет. О сухости языка можно судить, исследуя его указательным пальцем не только со стороны спинки, но и снизу. Следует иметь в виду, что сухость языка часто наблюдается у лиц, которые дышат не носом, а открытым ртом (например, дети с аденоидами). Сухость языка и слизистых — типичный симптом кетоацидоза и диабетических прекомы и комы. По мнению А.А. Русанова, при аппендиците с развитием более или менее разлитых перитонеальных явлений язык быстро делается сухим и он всегда обложен, при прободной же язве желудка он долгое время остаётся влажным [14].

Наиболее важным в распознавании и дифференциальной диагностике «ОЖ» является его непосредственное исследование, которое даёт самые ценные сведения. Оно должно включать традиционную классическую последовательность диагностических приёмов: осмотр, пальпацию, перкуссию, аускультацию и выявление специальных симптомов. Осмотр всегда должен предшествовать всем другим методам исследования. При осмотре обращают внимание на форму и на то, как выглядит передняя брюшная стенка. Так, резкое вздутие верхнего этажа живота весьма характерно для острого расширения желудка. Втянутый живот ладьевидной формы наиболее характерен для перфорации полого органа; для непроходимости кишечника типичен асимметрично вздутый живот. Важно обращать внимание на участие живота в акте дыхания. Так, передняя брюшная стенка перестаёт участвовать в акте дыхания при вовлечении в процесс париетальной брюшины. При деструктивных формах аппендицита правая половина живота может отставать при дыхании. Не участвует в акте живот и при прободной язве желудка и 12-перстной кишки. При острой непроходимости кишечника можно обнаружить периодическую перистальтику петель кишечника, при этом обыкновенно перистальтируют петли, расположенные выше места препятствия. Необходимо обращать внимание на наличие грыжевых выпячиваний и на цвет кожи в области грыжевого мешка. При ущемлённой грыже в коже могут наблюдаться явления воспаления: гиперемия или синюшность кожи, её припухлость, местное повышение температуры. При тяжкой патологии поджелудочной железы (панкреонекроз) может наблюдаться ограниченный цианоз кожи брюшной стенки или мраморность её окраски, сочетающиеся с характерной бледностью лица, что является следствием гемодинамических расстройств, свойственных панкреатитам,— падения АД и развития коллапса.

Пальпация брюшной стенки всегда должна начинаться с поверхностно-ориентировочного исследования. Она осуществляется путём лёгкого надавливания пальцами. Глубокую пальпацию при «ОЖ» следует производить весьма осторожно, так как в противном случае может возникать резкая болевая реакция, что приведёт к защитному напряжению брюшной стенки и не позволит получить истинного представления о состоянии органов живота. Рекомендуется начинать пальпацию живота с областей, удалённых от места максимальной болезненности. Это позволяет уточнить локализацию боли и зону наибольшего сопротивления мышц брюшной стенки. Поверхностная пальпация позволяет прощупать в животе раздутые петли кишечника, увеличенный жёлчный пузырь, различные воспалительные инфильтраты и опухоли, инвагинаты. Обыкновенно при пальпации выявляется болезненность всей передней стенки живота, реже — различных её областей. Важно, что поверхностная пальпация живота позволяет выявить напряжение мышц передней брюшной стенки, т.е. симптомы мышечной защиты, в частности, один из главнейших признаков «ОЖ», указывающий на раздражение брюшины,— симптом Щёткина–Блюмберга.

Мягкий, но резко болезненный во всех отделах живот характерен для кровотечения в полость брюшины (симптом Куленкампфа).

Перкуссия живота позволяет обнаружить наличие в брюшной полости газа или жидкости. Так, уменьшение границ или исчезновение печёночной тупости при перкуссии органа характерно для перфорации желудочно-кишечного тракта, а также для наличия свободной жидкости в брюшной полости любого происхождения — кровь, асцитическая жидкость при циррозах печени, выпот при канцероматозе брюшины и т.п. Обыкновенно жидкость в брюшной полости располагается в нижнем её этаже или в боковых отделах. Если её немного, то перкуссию живота следует производить в различных положениях больного — на левом боку, на спине, что сопровождается изменением локализации определяемой тупости в силу перемещения свободной жидкости под действием тяжести. При этом следует помнить, что перкуторная тупость, обусловленная опухолью, кистой или воспалительным инфильтратом при перемене положения тела исследуемого обыкновенно своей локализации не меняет. Иногда может наблюдаться выраженный тимпанит, связанный со скоплением газов в кишечнике, например, при пневмококковом перитоните, при ущемлении в грыжевом мешке кишечной петли, в то время как при ущемлении сальника перкуссия грыжевого мешка обнаруживает тупой звук.

Аускультация брюшной стенки даёт возможность оценить характер моторики кишечника. Так, шумы кишечника усиливаются при его острой непроходимости. При разлитом остром перитоните на 2–3 сутки заболевания перистальтика кишечника вообще перестаёт прослушиваться.

В догоспитальном периоде важно провести ректальное исследование, что доступно врачу любой специальности. Это даёт возможность исследовать состояние сфинктера прямой кишки и её стенок. Так, резкая болезненность передней стенки прямой кишки при ректальном исследовании свидетельствует о скоплении воспалительного выпота в малом тазу. Снижение тонуса сфинктера заднего прохода и расширение ампулы прямой кишки (симптом Обуховской больницы) являются важными признаками непроходимости кишечника («зияющий анус») [21]. Ректальное исследование позволяет определить состояние предстательной железы у мужчин и матки у женщин. При острых воспалительных заболеваниях внутренних половых органов у женщин выявляется резкая болезненность при пальпации шейки матки через прямую кишку (симптом Промтова). При ректальном исследовании можно обнаружить патологические процессы в параректальной клетчатке, а также воспаление тазовой брюшины, опухоли или кисты.

Что касается вагинального исследования, то к нему в амбулаторных условиях может прибегать только специалист-гинеколог.

Ниже приводится краткая характеристика наиболее часто встречающихся острых заболеваний брюшной полости, требующих срочного оперативного вмешательства.

ОСТРЫЙ АППЕНДИЦИТ

Обыкновенно приступ острого аппендицита возникает среди полного здоровья и начинается болями в подложечной области и в области пупка (что обусловлено эмбриогенезом аппендикса), которые затем становятся разлитыми, по всему животу и, наконец, усиливаясь, начинают концентрироваться в правой подвздошной области (по Кохеру–Волковичу). Начало приступа болей в области пупка особенно характерно для детей [24]. Не

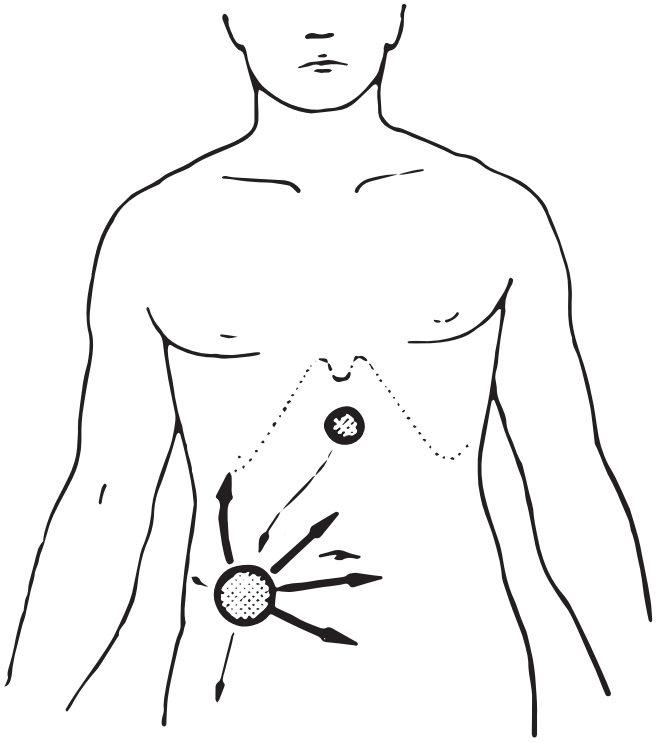

Рис. 4. Схема иррадиации болей при остром аппендиците [25]

всегда боли бывают интенсивными, они могут восприниматься больными как явления дискомфорта и ощущения тяжести в подложечной области, чувства распирания. Теряется аппетит. Часто возникают тошнота и рвота, появляется и нарастает сухость языка, который всегда обложен. Нарастает недомогание.

Интенсивность болей при остром аппендиците обычно невелика, однако они усиливаются при движениях, при кашле, при натуживании, почему больные стараются сохранять покойное положение. Чаще всего боли острые, реже — тянущие, тупые. Они быстро нарастают, могут становиться непрерывными, иногда схваткообразными [16, 17]. Обыкновенно больные предпочитают лежать на правом боку, при поворотах на левый бок появляется тянущая боль в правой подвздошной области (симптом Ситковского). Постепенно боль в правой подвздошной области становится пульсирующей, как при нарыве. По мнению А.А. Русанова, сильные боли, которые заставляют больных громко стонать или вертеться в постели, при остром аппендиците наблюдаются исключительно редко [14]. Если при остром аппендиците боли вообще стихают, то это является грозным признаком, что обыкновенно наблюдается при гангрене аппендикса. На рисунке 3 представлена схема иррадиации болей при остром аппендиците в типичных случаях. Однако при ретроцекальном и ретроперитонеальном расположениях аппендикса боль может иррадиировать в поясничную область, бедро, при тазовом расположении — в промежность, а при высоком подпечёночном расположении — в правую половину грудной клетки, лопатку и надлопаточную область [6, 14, 16]. Рвота при остром аппендиците обычно не приносит облегчения и появляется, как правило, вслед за возникновением болей. Когда в червеобразном отростке развиваются выраженные изменения, то рвота может быть обильной и бурной. Если при остром аппендиците рвота возникает поздно, то это является признаком развивающегося перитонита. Весьма характерно, что большинство больных с острым аппендицитом дают анамнестические указания на то, что в прошлом они уже имели аналогичные приступы болей в животе, или, по крайней мере, появляющиеся временами нерезкие боли в правой его половине.

Обыкновенно у пациента с острым аппендицитом — вид слегка лихорадящего человека: лёгкая гиперемия лица и конъюнктив. Может наблюдаться анизокория: правый зрачок шире левого (симптом Леви) [16]. Очень важно повышение температуры при измерении её в прямой кишке. Более высокие её показатели, по отношению к температуре в подмышечной области более чем на 1 °С, свидетельствуют в пользу воспалительного процесса в малом тазу, в том числе в пользу острого аппендицита. Соответственно температуре учащается и пульс; затем, с развитием перитонита, температура хоть и понижается, но выраженная тахикардия сохраняется. Для детей при остром аппендиците вообще характерно значительное, не соответствующее температуре тела, учащение пульса, что проявляется с самого начала заболевания [8, 24].

Живот при остром аппендиците обычно правильной формы и равномерно участвует в акте дыхания, но при деструктивных формах аппендицита при дыхании может наблюдаться отставание правой его половины, особенно в нижних отделах.

Поверхностная пальпация обыкновенно обнаруживает болезненность в правой подвздошной области. Здесь же обнаруживаются напряжение мышц живота и положительный симптом Щёткина–Блюмберга. При пальпации наибольшее напряжение мышц брюшной стенки обыкновенно полностью соответствует месту наибольшей болезненности. Если отсутствует напряжение мышц, то становится возможной и глубокая пальпация живота. При этом обыкновенно удаётся пальпировать всегда болезненную слепую кишку. Болезненность её усиливается, если заставить больного поднять выпрямленную в правом коленном суставе ногу (симптом Образцова). Сам аппендикс удаётся прощупать исключительно редко и то, если он растянут и напряжён. Если появляется боль в области воспалительного процесса при давлении в стороне от него или при толчкообразном давлении в левой подвздошной области, то можно говорить о достаточно типичном для острого аппендицита положительном симптоме Ровзинга.

При вовлечении в процесс брюшины даже лёгкая перкуссия в зоне воспаления становится болезненной. При остром аппендиците различают определённые ограниченные болезненные зоны или точки: Мак-Бурнея (на границе наружной и средней трети линии, которая соединяет пупок с правой верхней остью подвздошной кости), Ланца (на границе между наружной и средней третью линии, которая соединяет обе верхние ости подвздошных костей), Кюммеля (несколько ниже и правее пупка).

Все больные, у которых есть подозрение на острый аппендицит, подлежат срочной операции, независимо от выраженности клинических проявлений, так как ни у кого из них нельзя исключить возможность летального исхода, а предсказать дальнейшее течение воспалительного процесса не всегда удаётся. Направление в хирургическое отделение производится независимо от формы острого аппендицита, возраста больного, времени, прошедшего с момента возникновения болей, и места прописки. Наблюдение за больным в амбулаторных условиях недопустимо! Немедленной госпитализации подлежат не только больные с установленным диагнозом, но даже с подозрением на острый аппендицит. Недопустимо применение на догоспитальном этапе наркотиков и других обезболивающих средств. Больным с подозрением на острый аппендицит ни в коем случае нельзя давать слабительные средства, которые здесь абсолютно противопоказаны. По мнению А.А. Русанова, самое тяжелое течение аппендицита часто обусловлено тем, что больному давали слабительное [14]. Также нельзя назначать больным антибиотики, так как они могут завуалировать картину начинающегося ухудшения.

ОСТРЫЙ ХОЛЕЦИСТИТ

Острым холециститом болеют преимущественно женщины в возрасте старше 30 лет, имеющие избыточную массу тела. Нами замечено, что заболеванию подвержены женщины марфаноидного фенотипа, у которых при ультрасонограф-



Рис. 5. Деформированный жёлчный пузырь у пациента А. Х., 24 лет, страдающего дисплазией соединительной ткани марфаноподобного фенотипа. Наблюдение Ю.И. Строева

фии нередко диагностируют деформации жёлчного пузыря («дискинезии жёлчевыводящих путей») [19, 20], способствующие развитию жёлчнокаменной болезни (рис. 5).

В анамнезе у большинства больных острым холециститом можно отметить периодически повторяющиеся приступы жёлчной колики со рвотой жёлчью и лихорадкой. У части больных в анамнезе удаётся отметить или явную желтуху, или указания на тёмную окраску мочи или на обесцвеченный кал. Обыкновенно за несколько дней до приступа они испытывают горечь во рту, особенно по утрам, тошноту и тяжесть в правом подреберье. Диспепсические явления обыкновенно связаны с приёмом жирной или острой пищи. Рвота возникает, как правило, на высоте болевого приступа, в то время как при остром аппендиците она с усилением болей не связана и наблюдается значительно реже.

Боль при остром холецистите возникает внезапно, часто в виде острой колики. Интенсивность её выражена с самого начала приступа. У некоторых больных боль может быть ноющей, нарастающей по интенсивности. Обыкновенно боль локализуется в правом подреберье, но может захватывать всю подложечную область (рис. 6). Весьма типична иррадиация боли: в правый сосок, правое плечо, нижний угол правой лопатки, надключичную область и даже в область сердца (холецистокоронарный синдром Боткина).

Общее состояние больных острым холециститом средней тяжести или тяжёлое. Температура повышается до 38–39 °С. Наблюдается тахикардия до 100–120 ударов в минуту. Нередко бывают нарушения ритма сердца в виде экстрасистолии. Язык сухой, обложенный. Можно наблюдать субиктеричность кожи, склер и слизистых или явную желтуху, которая хорошо заметна в проборе волос.

При осмотре живота в правом подреберье нередко наблюдаются пятна гиперпигментации кожи от частого употребления горячих грелок («симптом грелки»). Обращает на себя внимание ограничение подвижности передней брюшной стенки при дыхании, иногда до полного её выключения из акта дыхания, что свойственно тяжёлым деструктивным формам острого холецистита. Поверхностная пальпация живота обнаруживает изменение его мышечного тонуса — от небольшой резистентности до ригидности. Если мышечное напряжение определяется уже при поверхностной пальпации, то это говорит в пользу перихолецистита. Набольшее же напряжение брюшной стенки бывает при гангренозном и прободном холецистите. Обыкновенно мышечное напряжение достаточно локализовано — область правого верхнего квадранта живота. Если напряжение мышц выражено слабо, то часто удаётся прощупать увеличенный, напряжённый и весьма болезненный жёлчный пузырь в виде эластичного округлого образования. Вокруг жёлчного пузыря можно также прощупать уплотнение тканей, обусловленное воспалительной инфильтрацией. При прободном холецистите пальпаторная болезненность становится невыносимой. Печень при остром холецистите чаще не увеличена, но может быть чувствительной при пальпации (симптом Руткевича). При явлениях местного перитонита, как правило, бывает положительный симптом Щёткина–Блюмберга. Если пальпируется увеличенный безболезненный жёлчный пузырь, то при наличии желтухи (особенно с лимонным оттенком) можно предположить её механическое происхождение на почве сдавления холедоха раком головки поджелудочной железы (симптом Курвуазье).

Когда при явлениях острого живота вначале отчётливо пальпируемый жёлчный пузырь в дальнейшем не прощупывается, то это может наводить на мысль о его прободении.

Если у больного острым холециститом положить кисть левой руки на правую рёберную дугу, а большой палец — ниже рёберной дуги на уровне жёлчного пузыря, то больной не сможет сделать глубокого вдоха из-за резкой болезненности под большим пальцем (симптом Мёрфи). Часто наблюдается при остром холецистите резкая болезненность при надавливании на мечевидный отросток («ксифоидеус-симптом» Ляховицкого), что совсем не свойственно острому аппендициту. Обыкновенно поколачивание по правой рёберной дуге ребром ладони весьма болезненно (симптом Грекова-Ортнера). Часто отмечается болезненность в правой надключичной области, а также между ножками грудино-ключично-сосковой мышцы («френикус-симптом» Мюсси). При поколачивании ребром ладони по правой подлопаточной области больной может ощущать резкую болезненность в области жёлчного пузыря (симптом Сквирского).

При остром холецистите ректальное исследование отклонений от нормы обычно не даёт. Следует обратить внимание на возможность наличия обесцвеченного кала.

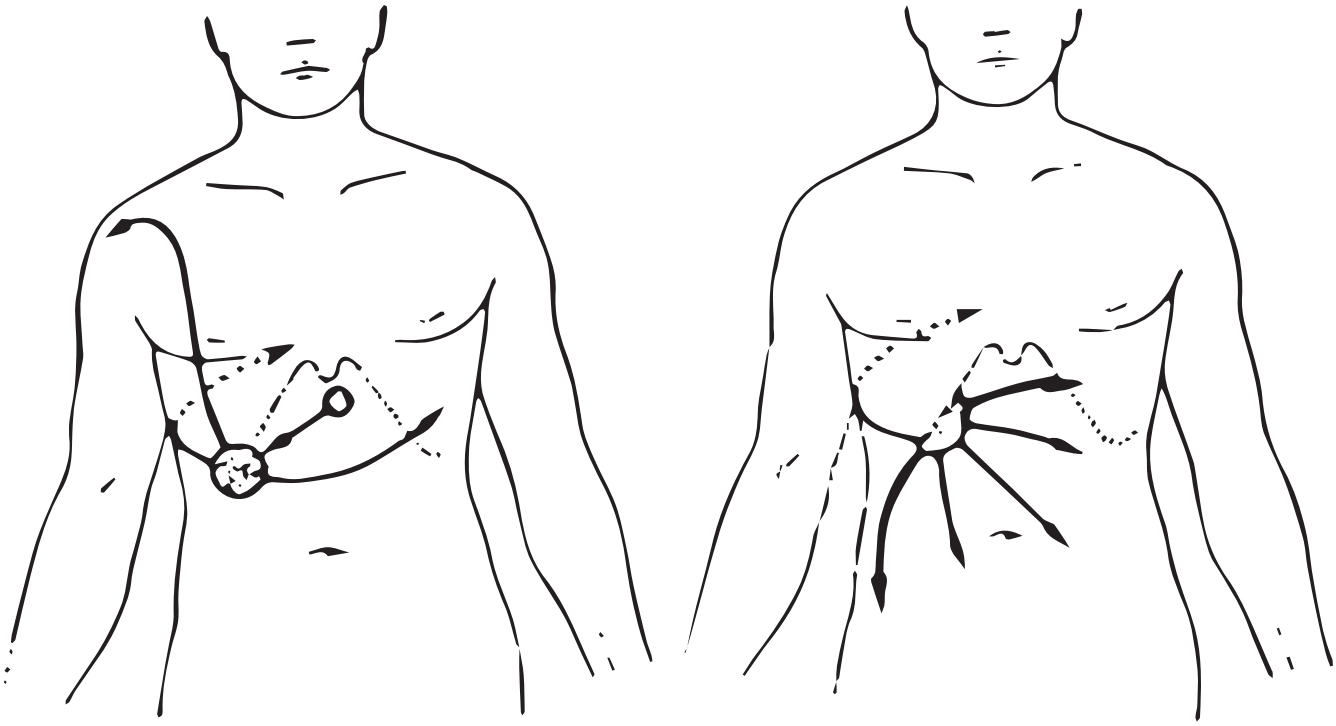

Рис. 6. Схема иррадиации болей при желчной колике (слева) и при остром холецистите (справа) [25]

Транспортировка больных острым холециститом, находящихся в тяжёлом состоянии, должна проводиться осторожно, с учётом возраста больных и состояния их сердечно-сосудистой системы. Перед транспортировкой можно ввести спазмолитики (но-шпа, платифиллин), антигистаминные препараты.

ОСТРЫЙ ПАНКРЕАТИТ

Различают общие и местные симптомы острого панкреатита. Его клинические проявления могут продолжаться от нескольких часов до нескольких недель. Самым постоянным его симптомом являются боли, с которых острый панкреатит обычно и начинается. В основе заболевания лежит остро возникающий воспалительно-дегенеративный процесс, обусловленный воздействием разных причин активации протеолитических ферментов в самой поджелудочной железе («трипсис») [3, 5, 7, 9, 12, 23]. Механизм боли обусловлен сильным раздражением нервных рецепторов в результате отёка поджелудочной железы со чрезмерным растяжением богатой болевыми рецепторами её капсулы, а также быстро наступающим панкреонекрозом [3, 5, 6, 12].

Острым панкреатитом чаще болеют тучные женщины, особенно те, у которых имеется жёлчнокаменная болезнь; мужчины болеют чаще в возрасте 25–45 лет, особенно злоупотребляющие алкоголем. Поэтому в анамнезе таких больных есть указания на приступы жёлчной колики или холецистита, а также указания на злоупотребление алкоголем [3, 7, 12].

Болевой приступ при остром панкреатите также может быть различным по выраженности: от лёгких болей — до жестоких и мучительных, которые могут сопровождаться шоком. Из-за подобных резчайших болей пациенты становятся беспокойными, они могут метаться в постели, не находя себе облегчения ни в каком положении. Необычайная интенсивность болей типична для геморрагического панкреатита, больные при этом могут даже терять сознание [3, 5, 6, 7, 10, 23]. Боль обыкновенно резкая, сверлящая, распирающая, иногда — сжимающая. По выраженности её можно сравнить разве что с болями при остром инфаркте миокарда или с болями при тромбозе мезентериальных сосудов. Боль носит опоясывающий характер, иррадиирует в спину или в оба подреберья, в лопатки, в надплечья и даже в область сердца (рис. 7). Приступам болей при остром панкреатите часто предшествуют диспепсические расстройства в виде ощущения тяжести и распирания в эпигастрии, желудочно-кишечного дискомфорта, возможны и неопределённые боли.

На высоте болевого приступа диспепсические явления резко нарастают, появляется повторная, чаще неукротимая, мучительная, не приносящая облегчения рвота. Довольно часто в рвотных массах отмечается примесь крови. Характерна задержка стула и газов [5, 12, 16, 23].

При остром панкреатите состояние больных чаще тяжелое, реже — средней тяжести. Они стонут, могут кричать от болей. Обращают на себя внимание выраженная бледность кожных покровов, акроцианоз. Может появляться одышка. У некоторых больных наблюдается иктеричность кожи и склер. Нормальная в начале заболевания температура постепенно повышается. Но она может быть и пониженной, если развивается коллапс. При этом больные бледные, по-

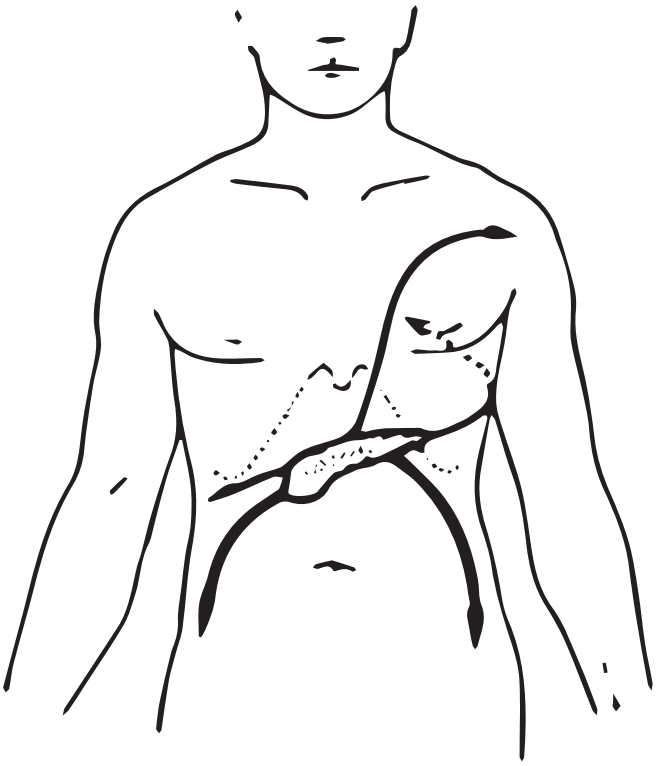

Рис. 7. Схема иррадиации болей при остром панкреатите [25]

крыты обильным, холодным потом, имеют частый, малого наполнения пульс. При остром панкреатите может наблюдаться общий цианоз, особенно лица, конечностей, но он может также проявляться в виде ограниченных участков в области живота: вокруг пупка (симптом Куллена), на боковых частях живота (симптом Грея–Турнера), на передней стенке живота (симптом Холстеда) или в виде сине-фиолетовых пятен на туловище и даже на лице (симптом Мондора) [10]. Обыкновенно эти симптомы появляются при выраженной интоксикации, свойственной крайне тяжёлым формам панкреатита.

Язык — всегда весьма сухой, густо обложен жёлтым или бурым налётом и близок к фунгинозному. Вследствие задержки стула и газов живот при остром панкреатите, как правило, вздут, преимущественно за счёт верхней половины, что обусловлено парезом кишечника и поперечно-ободочной кишки. Вначале живот бывает мягкий, и несмотря на сильнейшие боли в первом периоде острого панкреатита, напряжения мышц живота и симптома Щёткина–Блюмберга не бывает. При прогрессировании заболевания начинает определяться своеобразная тестоватая ригидность в подложечной области, а в остальных участках живота начинают отмечаться напряжение мышц и положительные симптомы раздражения брюшины. Поверхностная пальпация живота может обнаруживать выраженную гиперестезию кожи живота в области левого подреберья, которая переходит на боковую поверхность туловища до самого рёберно-позвоночного угла. Некоторая резистентность брюшной стенки соответственно топографии поджелудочной железы получила название симптома Кёрте. Поражение головки поджелудочной железы сопровождается болями в подложечной области или справа от средней линии живота, поражение её тела — болями преимущественно в эпигастральной области, а при поражении хвоста этого органа возникают боли в верхней половине живота. При тотальном поражении органа боли принимают опоясывающий характер, создавая ощущение стягивания ремнём или обручем. Может появляться гиперестезия кожи в области передней поверхности левого бедра (симптом Образцова). Глубокая пальпация живота часто обнаруживает отсутствие пульсации брюшной аорты в подложечной области, что связывают с уменьшением передачи её пульсации из-за отёка и уплотнения поджелудочной железы (симптом Воскресенского). Определённую диагностическую ценность имеет симптом Мейо–Робсона (болевая точка при пальпации левого рёберно-позвоночного угла).

При развитии панкреонекроза симптоматика может становиться скудной, так как при этом разрушаются рецепторы поджелудочной железы: уменьшаются боли, несмотря на выраженные признаки глубокой интоксикации. Острый геморрагический панкреонекроз практически всегда сопровождается выраженными расстройствами гемодинамики: явления коллапса или шока. Коллапс может продолжаться весьма долго и иногда заканчивается смертью больного. «*Коллапс — такой же существенный признак панкреатита, как и боль*»,— отметил Г. Мондор [10]. Изменения АД при остром панкреатите напоминают травматический шок. В более редких случаях АД при остром панкреатите может даже повышаться. Это свойственно лицам, у которых острый панкреатит развился на фоне артериологиалиноза поджелудочной железы в результате многолетней артериальной гипертензии. Может наблюдаться экстрасистолия. В отдельных случаях электрокардиограмма при остром панкреатите симулирует картину острого инфаркта миокарда. Чаще эти изменения имеют неспецифический характер и проявляются смещением сегмента ST, уплощением или инверсией зубца Т, т.е. нарушением процессов реполяризации, но при панкреатите эти признаки нестойкие и могут бесследно исчезнуть [18]. Автор настоящей статьи был свидетелем следующего случая.

Однажды уже в конце рабочего дня в терапевтическое отделение Мариинской больницы поступила сотрудница Педиатрического медицинского института С-ва Е.П., 60 лет, с подозрением на инфаркт миокарда (сильные боли в области сердца и левом подреберье). В анамнезе — многолетняя язвенная болезнь желудка с частыми обострениями (больная была заядлой курильщицей). При поступлении на ЭКГ были признаки ранней стадии инфаркта миокарда. Рутинная внутривенная кардиальная терапия эффекта не давала, врачей смущали абдоминальные боли. К счастью, успели застать в кабинете уже собирающегося уходить домой профессора А.А. Русанова, который тут же снял пальто, надел халат и поспешил в терапевтическое отделение, чтобы осмотреть больную, у которой он диагностировал «ОЖ» и срочно направил её в свою операционную,

где собственноручно и прооперировал (оказался острый панкреатит). У больной практически сразу после успешно проведённого хирургического вмешательства признаки инфаркта миокарда на ЭКГ исчезли.

Однако следует помнить о том, что сам инфаркт миокарда может осложниться вторичным панкреатитом вследствие острых нарушений кровообращения в самой поджелудочной железе, т.е. острый инфаркт миокарда и острый панкреатит бывают коморбидными.

Транспортировка больных острым панкреатитом должна предполагать возможность проведения реанимационных мероприятий уже в процессе транспортировки, для предупреждения коллапса или шока. Основное на догоспитальном этапе — это снять боль. Купирование боли достигается введением анальгетиков и спазмолитиков. Не рекомендуется применять препараты морфия, так как они вызывают спазм сфинктера Одди, что нарушает отток секрета поджелудочной железы. Показана паранефральная новокаиновая блокада. Применяют холод в виде пузыря со льдом на живот. Назначают кардиотонические средства. Очень важно на догоспитальном этапе ввести больному острым панкреатитом ингибиторы ферментов поджелудочной железы (контрикал), соматостатины(октреотидили ланреотид), а также ингибиторы кислотной помпы (лосек, нексиум) [5, 12]. Они паракринным путём влияют на деятельность ЖКТ, ингибируя секрецию гастрина, секретина, холецистокинина, вазоактивного интестинального пептида (ВИП), угнетают моторику, подавляют секрецию пепсина и соляной кислоты.

Больным острым панкреатитом запрещено принимать любую пищу, а также жидкости вовнутрь. При явлениях коллапса можно применять с осторожностью тепло на конечности.

ПРОБОДНАЯ ЯЗВА ЖЕЛУДКА И ДВЕНАДЦАТИПЕРСТНОЙ КИШКИ

Клинические признаки перфоративной язвы желудка или двенадцатиперстной кишки определяются в значительной степени количеством жидкого желудочного или кишечного содержимого и газа, которые внезапно поступают в полость брюшины, и, конечно, временем, прошедшим с момента прободения.

Заболевание чаще встречается у мужчин в возрасте от 20 до 40 лет, при этом могут быть как больные с известным язвенным анамнезом, так и больные с диспепсическими расстройствами в виде изжоги, болей в животе, запоров, а также больные с полным отсутствием характерного анамнеза («немые» язвы). Язвенный анамнез наблюдается примерно у 80–90% больных. Кстати, А.А. Русанов не признавал и даже отчасти высмеивал (!) на студенческих лекциях главенствующие в СССР в 50–60 гг. XX в. основные постулаты кортико-висцеральной теории язвенной болезни Быкова–Курцина, чему автор этой статьи был свидетелем в годы студенчества.

Важнейшим признаком прободения язвы является резкая внезапная боль в животе, невыносимая по характеру («удар кинжалом»). Она возникает в подложечной области или в правом подреберье, затем распространяется по всему животу, отдаёт в надключичную область и лопатку. По данным А.А. Русанова, различие в клинической картине прободной язвы и острого аппендицита, как правило, столь велико, что отличить эти заболевания даже при поверхностном осмотре не представляет трудностей [14]. Однако излившееся при прободении язвы содержимое, стекая в правую подвздошную ямку, может обусловить сосредоточение воспалительных явлений именно в этой области, что даёт повод подозревать острый аппендицит. В отличие от аппендицита, при прободной язве рвота наблюдается крайне редко, а если и возникает, то очень поздно, когда уже развиваются явления перитонита. Возможны задержки стула и газов.

Общее состояние больных при прободной язве обыкновенно тяжёлое. В наиболее типичных случаях они принимают вынужденное положение: на боку или на спине с приведёнными к животу коленями. Обыкновенно больные избегают менять положение тела. Пульс при прободной язве вначале нормальный или даже замедленный, в то время как при аппендиците он всегда учащён. При прободной язве наблюдается поверхностное учащённое дыхание из-за болей в животе на глубоком вдохе. Иногда больные покрываются холодным потом. Температура в начале прободения язвы нормальная, а при аппендиците с самого начала несколько повышается. Язык при прободной язве вначале не изменён и долгое время остаётся влажным, в то время как при остром аппендиците он всегда обложен и быстро становится сухим.

Общий вид живота при прободной язве желудка или двенадцатиперстной кишки весьма характерен: он втянут, ладьевидный, в дыхании не участвует. Поверхностная пальпация определяет резкое напряжение брюшной стенки, что дало повод сравнивать её с деревянной доской. Г. Мондор писал: *«Если боль бывает обманчивой, то «деревянный живот» почти никогда не заставляет ошибаться. Благодаря ему врач делает свой первый правильный диагностический шаг и впервые произносит слова: это перфоративный перитонит»* [6, 10]. При этом наблюдается выраженная болезненность по всей поверхности живота. Вследствие раздражения нервного аппарата диафрагмы содержимым желудка или двенадцатиперстной кишки возникает «френикус-симптом» Мюсси. Симптом Щёткина–Блюмберга всегда положительный. Однако вслед за периодом болевого шока может наступить период «мнимого благополучия»: уменьшаются боли, улучшается общее самочувствие больных. Однако это благополучие обманчиво и свидетельствует о прогрессировании перитонита с постепенным нарастанием вздутия живота. Может наблюдаться сильная жажда.

Важным симптомом прободной язвы желудка и двенадцатиперстной кишки является её несомненный признак — наличие свободного газа в брюшной полости [6]. При объективном исследовании этот признак выражается в исчезновении печёночной тупости над правой рёберной дугой. Этот тимпанит меняет свою локализацию при перемене положения тела больного. Такое исчезновение печёночной тупости получи-

ло название симптома Спижарского. Ректальное исследование обнаруживает резкую болезненность тазовой брюшины. Иногда обнаруживается нависание передней стенки прямой кишки (симптом Блюмера).

Транспортировка больных с прободной язвой осуществляется на носилках, так как их вертикальное положение усиливает поступление содержимого желудка или двенадцатиперстной кишки в полость брюшины. Показаны срочная госпитализация и оперативное лечение.

Во всех случаях прободной язвы следует иметь в виду возможность развития прикрытой перфорации, благодаря чему вскоре после прободения боль может утихать, мышечное напряжение становится ограниченным, улучшается общее состояние больного. Однако даже и при прикрытой перфорации начало заболевания ничем не отличатся от обычного прободения.

ОСТРАЯ КИШЕЧНАЯ НЕПРОХОДИМОСТЬ

Это заболевание возникает почти всегда остро. Внезапно появляются приступообразные боли, которые быстро становятся очень интенсивными, а затем стихают полностью, до следующего приступа. Приступы болей связаны с перистальтической волной и повторяются каждые 10–15 мин. Очередной приступ болей в животе сопровождается повторной рвотой и усилением кишечной перистальтики. Эту перистальтику можно видеть при обычном осмотре живота (контурируются вздутые петли кишечника) — симптом Валя. Живот становится асимметричным, умеренно вздутым. Если в начале заболевания стул и газы отходят, то позднее наступает полная их задержка с парезом кишечника. Повторная рвота иногда является единственным симптомом высокой кишечной непроходимости.

Больные обычно возбуждены, просят о помощи, часто меняют положение в постели. При прогрессировании болезни они бледны, покрыты холодным, липким потом, пульс учащается. Усиление кишечной перистальтики в момент приступа может сопровождаться слышимыми на расстоянии кишечными шумами. Может наблюдаться локальное вздутие живота.

В результате скопления в кишечнике большого количества газов и жидкости боковые покачивания стенок живота или сотрясение брюшной стенки может сопровождаться характерным «шумом плеска» (симптом Склярова), который имеет чрезвычайно важное диагностическое значение.

У большинства больных с острой кишечной непроходимостью живот долгое время остаётся совершенно мягким, что позволяет проводить даже глубокую его пальпацию. Это даёт возможность в отдельных случаях прощупать ущемлённую петлю кишечника или инвагинат. Характерным симптомом острой кишечной непроходимости является симптом Обуховской больницы (снижение тонуса сфинктера заднего прохода и зияние ануса) [21].

При удлинении сроков острой кишечной непроходимости рвота становится более частой и более обильной, в конце концов она становится каловой, чего никогда не бывает при остром панкреатите. Частая рвота приводит к резкому обезвоживанию организма и выраженным дисэлектролитным расстройствам. Кожа больных принимает землисто-серый оттенок, заостряются черты лица, язык становится сухим и покрывается грязноватым налётом. У больных развивается гиповолемия, что может привести к развитию коллапса и шока, задержке азотистых шлаков, олигурии и даже анурии.

Температура тела при острой кишечной непроходимости обыкновенно не повышается.

Больного с подозрением на острую кишечную непроходимость, независимо от её происхождения и вида, следует немедленно госпитализировать в хирургический стационар. До прибытия транспорта и во время транспортировки показаны инфузионная терапия и кардиотонические средства. На догоспитальном этапе при всех видах непроходимости категорически запрещены любые слабительные средства, а также спазмолитики, болеутоляющие, клизмы и промывания желудка. Запрещается тепло на область живота.

УЩЕМЛЕННАЯ ГРЫЖА

При ущемлении грыж чаще всего страдает тонкий кишечник, поэтому данное заболевание следует рассматривать как частный случай острой кишечной непроходимости. Симптоматика при ущемлённых грыжах определяется, таким образом, характером ущемлённого органа и влиянием нарушения его функции на общее состояние организма. Общим симптомом для ущемлений грыжи любой локализации является боль. Она обыкновенно локализуется в области грыжевого выпячивания, затем распространяется по всему животу, может иррадиировать в подложечную область и даже в поясницу. Внезапное ущемление может сопровождаться настолько резкой болью, что вызывает картину шока. Больной может корчиться от сильнейших болей.

Ущемление чаще возникает у лиц физического труда и связано обыкновенно с внезапным и резким повышением внутрибрюшного давления при чрезмерных физических напряжениях, при натуживании во время дефекации, при кашле, рвоте и т.д. Так как большинство больных знает о наличии у них какой-либо грыжи и указывает на неоднократные благополучно ликвидировавшиеся её ущемления в прошлом, то они в большинстве случаев правильно ориентируют врача в отношении диагноза. Реже больные не знают о наличии у них грыжи. Анамнез особенно тщательно надо собирать у пожилых пациентов, у которых клиника ущемления может протекать атипично.

Клиника ущемления обыкновенно очень яркая, что связано с тяжёлыми деструктивными изменениями в ущемлённом органе, чаще — в кишке. Если при ущемлении боль стихает, то это — тревожный симптом, так как он свидетельствует о некрозе ущемлённой петли кишечника.

У мужчин чаще наблюдаются ущемлённые паховые грыжи, у женщин — бедренные и пупочные. *Всплывает в памяти фраза профессора А.А. Русанова, которую мы, студенты 4 курса, однажды услышали на его лекции: «Товарищи*

студенты! Запомните, что паховые грыжи — это мужская болезнь, а бедренные грыжи — грыжи дамские!».

В начале ущемления общее состояние больных остаётся относительно удовлетворительным, пульс и температура могут оставаться нормальными. Но по мере нарастания симптомов острой кишечной непроходимости вследствие ущемления тяжесть состояния больного быстро прогрессирует, а при появлении симптомов перитонита и выраженной интоксикации они становятся бледными или цианотичными, с выражением страха или беспокойства на лице с заострившимися чертами. Постепенно повышается температура, особенно в прямой кишке, что свидетельствует о развивающемся перитоните. По мере прогрессирования ущемления присущее больному беспокойство сменяется неблагоприятным прогностическим признаком — безразличием к окружающему.

При осмотре живота наблюдается напряжение и увеличение грыжевого мешка, что связано с попаданием в его просвет большого количества кишечных петель, прогрессивного их вздутия и образования выпота как в полости самого грыжевого мешка, так и в просвете ущемлённой кишки. Так как ущемлённые петли кишечника полностью изолируются от брюшной полости, то возникает важный симптом ущемления грыжи — отсутствие кашлевого толчка. При ощупывании грыжевого мешка он резко болезненный, в окружности его могут наблюдаться явления местного воспаления. Однако следует помнить и о том, что местные воспалительные реакции и даже кровоподтёки могут наблюдаться при попытке больных самостоятельно вправить ущемлённую грыжу. Такое вправление может оказаться ложным, и ущемление все равно будет иметь место даже при внешних признаках «благополучного» вправления грыжи и отсутствия грыжевого мешка. В этих случаях при пальцевом исследовании грыжевого кольца обнаруживаются резкая его болезненность и конгломерат ущемлённых внутренностей плотной консистенции. У очень тучных лиц вследствие избыточного отложения жира на животе грыжевой мешок может быть и незаметным. При ущемлённой грыже перкуссия грыжевого мешка даёт чаще тупой звук из-за скопления выпота. В целом живот определяется вздутым, с симптомами острой кишечной непроходимости: усиленная перистальтика, антиперистальтические волны, симптом Валя, зияющая ампула прямой кишки (симптом Обуховской больницы), «шум плеска» (симптом Склярова), который образно именуют «сельдями в бочке».

При развитии вследствие ущемления грыжи острой кишечной непроходимости появляются тошнота, задержка стула и газов, икота, неукротимая рвота, принимающая характер каловой.

В случае ущемления мочевого пузыря у больных могут возникать частые и обычно болезненные позывы на мочеиспускание, бывает острая задержка мочи, сопровождающаяся тошнотой и рефлекторной рвотой. Если ущемляется только тощая кишка, то симптомы ущемления особенно яркие и бурные. При ущемлении подвздошной кишки эти явления более сглажены, когда же ущемляется только толстый кишечник, признаки его непроходимости развиваются гораздо медленнее. Особенно коварны в смысле диагностики так называемые пристеночные — рихтеровские — ущемления (грыжи Рихтера). В этих случаях ущемляется только часть стенки кишки, но при этом нет нарушения её проходимости. В то же время вследствие отсутствия сдавления брыжейки кишки такое ущемление сопровождается скудной болевой симптоматикой, явления острой кишечной непроходимости отсутствуют.

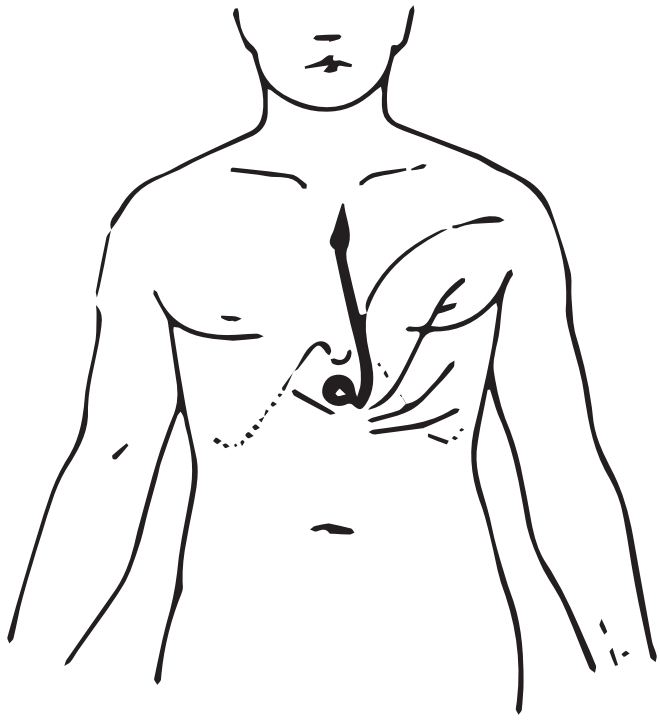

Рис. 8. Схема иррадиации болей при ущемлении диафрагмальной грыжи [25]

Подвергаются ущемлению и до 20% диафрагмальных грыж. Ущемление диафрагмальной грыжи возникает при сдавлении узким кольцом грыжевых ворот анатомических структур, расположенных в области диафрагмы. Ущемление сопровождается выраженной болью, чаще в левой половине груди и живота, многократной рвотой, запором и метеоризмом (рис. 8). По нарастании симптомов возникают гипотония, тахикардия, одышка, расстройства сознания вплоть до оглушения и сопора. При ущемлении желудка возникает рвота фонтаном с примесью жёлчи или крови (рвота «кофейной гущей»), а при ущемлении пищевода — сразу после глотка жидкости. Ошибки диагностики при ущемлении диафрагмальной грыжи связаны как с редкостью патологии, так и со слабым знакомством торакальных и абдоминальных хирургов с её клиникой.

Вообще любую грыжу следует считать ущемлённой даже при малейшем подозрении на ущемление, что является показанием к немедленной госпитализации. Лечение ущемлённых грыж может быть только хирургическим. Недопустимы на догоспитальном этапе попытки вправления ущемлённой грыжи.

Местно применяют только холод. При соответствующих показаниях используется кардиальная терапия, оксигенотерапия, для борьбы с интоксикацией внутривенно вводятся физиологический раствор или плазмозамещающие средства.

При паховых и бедренных грыжах необходимо проводить дифференциальную диагностику с возможными воспалительными процессами в паховых и бедренных лимфатических узлах (сифилис!), а также с такими заболеваниями, как лимфогранулематоз, лимфома, хронический лимфолейкоз.

ПЕРИТОНИТ

Острое воспаление брюшины или «перитонит» играет исключительную роль в клинике «ОЖ», так как сопутствует почти всем острым брюшным заболеваниям, являясь опасным их осложнением [6]. За редким исключением, перитонит — не самостоятельное заболевание, а осложнение различных воспалительных или опухолевых заболеваний брюшной полости, или травм живота. Поэтому важно установить его первоисточник. Перитонит может быть местным или разлитым, что отражается на его клинике. В зависимости от характера экссудата в полости брюшины различают серозный, геморрагический, фибринозный и гнойный перитониты. Самый тяжёлый перитонит — разлитой. Обыкновенно он является вторичным заболеванием, которое обязано местному воспалительному процессу в животе. Обычно в его течении различают три фазы заболевания: реактивную, токсическую и терминальную.

В реактивной фазе перитонита преобладает болевой синдром. Одновременно появляются симптомы раздражения брюшины и напряжение брюшной стенки, сухость языка, повышается температура, наблюдаются тошнота, задержка стула и газов. Боль возникает чаще всего внезапно, начинается в окружности первичного очага и быстро распространяется по всему животу, нарастая в интенсивности.

На второй и третий дни заболевания состояние больного прогрессивно ухудшается, он становится беспокойным. Появляются тахикардия и выраженная одышка. Отмечается резкая болезненность при движениях и при пальпации брюшной стенки. Лицо становится бледным или цианотичным, с заострённым носом и запавшими щёками («лицо Гиппократа») [21]. В этой же фазе появляются признаки пареза кишечника в виде вздутия живота, задержки газов и стула. Перистальтика кишечника перестаёт прослушиваться. При этом симптомы раздражения брюшины сохраняются, но напряжение брюшной стенки становится меньше, нарастает рвота, а рвотные массы приобретают характер кофейной гущи. Вследствие нарастания интоксикации наблюдаются выраженные расстройства функции других органов, особенно почек, что может приводить к олигурии и даже анурии.

В терминальной фазе перитонита состояние больного как бы улучшается, что не соответствует его общему виду. Боли уменьшаются, но признаки интоксикации ясно выражены. Состояние больных крайне тяжёлое, они лежат неподвижно, безразличны к окружающему. Лицо страдальческое, глаза запавшие. Может наблюдаться мягкость глазных яблок вследствие обезвоживания из-за частой рвоты или срыгиваний зеленоватой или коричневой жидкостью. Язык сухой, покрытый коркой. Пульс частый, нитевидный, дыхание рёберное, поверхностное. Может наблюдаться помрачение сознания вплоть до коматозного состояния. Живот при этом вздут, но он мягкий, слабо болезненный при пальпации, брюшная стенка в дыхании не участвует. На 4–7 сутки от момента заболевания наступает смерть.

Причиной возникновения перитонита чаще всего является прободная язва желудка или двенадцатиперстной кишки, перфорация желчного пузыря при его эмпиеме, перфорация кишечника при язвенных и злокачественных процессах (неспецифический язвенный колит, брюшной тиф, туберкулёз, рак), а также при ранениях, эмболии мезентериальных сосудов (перитонит вследствие просачивания). Реже бывает гонококковый перитонит, исходящий из женских гениталий, и перитонит как следствие гематогенной диссеминации при уже имеющейся пневмококковой инфекции.

На пневмококковом перитоните следует остановиться особо. Пневмококковый перитонит встречается преимущественно у девочек в возрасте до 10 лет. В анамнезе обычно имеются симптомы вульвовагинита. Начало перитонита обычно внезапное. Возникает острая, отличающаяся особой интенсивностью боль в животе, которая в большинстве случаев локализуется в окружности пупка без специфической иррадиации, быстро распространяется по всему животу и носит постоянный характер, без приступов. Возникает упорная, неукротимая рвота даже после каждого глотка воды. Но эта рвота не приносит облегчения и быстро приводит ребёнка к обезвоживанию. Характерен частый профузный понос с чрезвычайно зловонными испражнениями зеленоватого цвета. Состояние прогрессивно утяжеляется. Появляется резко выраженный цианоз. Пульс достигает 150–180 ударов в минуту, одышка — до 40–50 дыхательных движений в минуту. Язык обложен, сухой. Живот обыкновенно участвует в дыхании, но он сильно вздут, а при его пальпации определяется разлитая болезненность по всей брюшной стенке. При этом сопротивление мышечной стенки не выражено, отмечается лишь некоторая её резистентность. Симптомы раздражения брюшины выражены незначительно. При перкуссии определяется тимпанит, который в дальнейшем сменяется притуплением в отлогих местах живота. При ректальном исследовании определяется болезненность, иногда можно определить нависание передней стенки прямой кишки (симптом Блюмера).

Даже при подозрении на острый перитонит больные должны быть немедленно отправлены в стационар в положении лёжа, на носилках. Транспортировка должна быть щадящей. Если нет проникающих ранений живота, то до поступления в стационар не рекомендуется введение антибиотиков и обезболивающих средств, так как это может значительно извратить клиническую картину перитонита и затруднит диагностику. Перед госпитализацией можно использовать только средства, поддерживающие сердечно-сосудистую деятель-

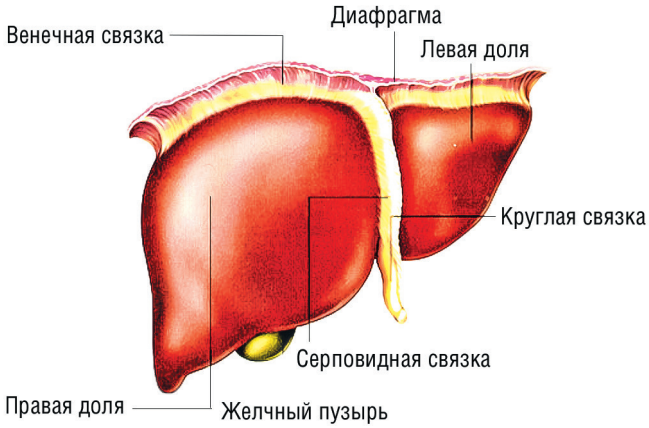

Рис. 9. Связки печени [URLhttp://www.pravchelny.ru/useful/?id=681]

ность. Показаны ингаляции кислорода. При выраженной дегидратации показано внутривенное введение солевых и плазмозамещающих растворов.

НЕКРОЗ КРУГЛОЙ СВЯЗКИ ПЕЧЕНИ

В свободном переднем крае серповидной связки проходит круглая связка печени, которая направляется от пупка к левой ветви воротной вены и залегает в передней части левой продольной борозды. В период внутриутробного развития плода в ней располагается пупочная вена, принимающая артериальную кровь от плаценты. После рождения эта вена постепенно редуцируется и превращается в плотный соединительнотканный тяж (рис. 9).

Клиника первичного воспаления круглой связки печени не имеет специфических симптомов и протекает, как правило, под маской таких острых хирургических заболеваний, как прободная язва, острый аппендицит, острый холецистит и др. Заболевание крайне редкое. Этиология и патогенез до сих пор неясны. Диагностика первичного воспаления круглой связки печени трудна. Наиболее информативным диагностическим методом являются лапароскопия или лапаротомия. Лечение данного заболевания только оперативное и заключается в удалении всей связки. За последние тридцать лет по данной проблеме обнаружено в мире всего 10 сообщений [4, 26, 27]. В связи с редкостью этой патологии приводим наше клиническое наблюдение.

Пациентка С-ва, 69 лет, (и/б № 16374), поступила в экстренном порядке в 7 хирургическое отделение Санкт-Петербургской Городской Покровской больницы в 16 часов 12.09.2018 г. по поводу некупирующихся болей в животе, продолжавшихся около 12 часов. При поступлении состояние средней тяжести. В анамнезе — ЖКБ, лапароскопическая холецистэктомия (1996 г.; хирург — проф. А.Е. Борисов), эндоскопическая литоэкстракция по поводу холедохолитиаза (2006 г.; хирург — к.м.н. А.И. Солдатов). При поступлении УЗИ брюшной полости выявило диффузные изменения печени, признаки обострения хронического панкреатита, в просвете холедоха — нечеткое гиперэхогенное образование 9×10 мм в диаметре, внутрипечёночные протоки не расширены. При ФГДС 13.09.2018 г. выявлены признаки фиксированной грыжи пищеводного отверстия диафрагмы, очаговый атрофический гастрит, поверхностный дуоденит, в просвете двенадцатиперстной кишки— прозрачная жёлчь. Несмотря на активную инфузионно-спазмолитическую, антибактериальную, антисекреторную и симптоматическую терапию состояние пациентки не улучшалось, повысились уровни билирубина (до 22 мкМ/л), АЛТ (895.0 U/l), АСТ (985.7U/l), амилазы (70.0 U/l), щелочной фосфатазы (193.6 U/l), развился лейкоцитоз со сдвигом влево(18.6×10^9/л; пал.— 13%, сегм.— 81%). Диагноз оставался не ясным. В связи с нарастанием интоксикации и симптомов перитонита 13.09.2018 г. в 18 часов переведена в операционную. При лапаротомии (хирург — Г.Г. Накопия) была обнаружены ***флегмона круглой связки печени с разлитым гнойным перитонитом.*** *Выполнено иссечение круглой связки печени, холедохолитотомия с дренированием холедоха по Керу, санация и дренирование брюшной полости. 02.10.2018 г. при фистулографии через Т-образный дренаж, установленный в средней трети холедоха, получено контрастирование жёлчевыводящих путей. Внутри-и внепечёночные протоки не расширены, данных за наличие конкрементов не получено. Контраст поступает в двенадцатиперстную кишку, затёков нет. Анализ крови: лейкоциты — 7.0×10^9/л, пал.— 2%, сегм.— 66%, билирубин — 9,7 мкМ/л. Дренаж Кера удален. Подтекания жёлчи нет. 03.10.2018 г. выписана на амбулаторное лечение.*

ВНЕМАТОЧНАЯ БЕРЕМЕННОСТЬ

Это — патологическая беременность, когда оплодотворённая яйцеклетка развивается вне полости матки. Это происходит чаще всего в фаллопиевых трубах (трубная беременность). Так как в фаллопиевой трубе отсутствуют нормальные условия для развития плодного яйца, то беременность прерывается обычно на 4–6 неделе, что сопровождается разрывом трубы и её сосудов с сильным кровотечением в полость брюшины, острым малокровием и даже перитонеальным шоком. Это происходит внезапно или после небольшой физической нагрузки. Возникают сильные боли внизу живота, которые иррадиируют в поясницу, задний проход, наружные половые органы и даже в плечо и лопатку. При этом быстро нарастает постгеморрагическая анемия: одышка, дыхание поверхностное, частое, кожа бледная, падает АД с тахикардией, головокружением, обмороком и даже коллапсом. Живот болезненный при пальпации (обычно на стороне разорвавшейся трубы) с положительным симптомом Щёткина–Блюмберга. Обильное, угрожающее жизни внутреннее кровотечение при внематочной беременности можно остановить только в операционной, поэтому такую женщину необходимо немедленно доставить на операционный стол гинекологического или хирургического отделения [1, 6].

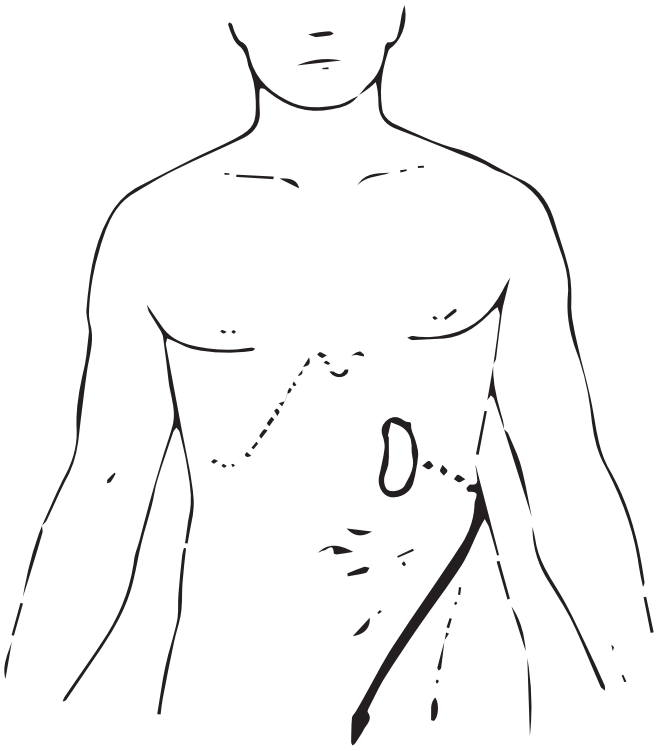

Рис. 10. Схема иррадиации болей при почечной колике [25]

Таковы клинические проявления, диагностика и догоспитальная экстренная помощь при наиболее часто встречающихся заболеваниях органов брюшной полости и забрюшинного пространства, объединяемых термином «ОЖ».

Однако следует остановиться на некоторых заболеваниях, которые могут симулировать картину «ОЖ» и которые чаще всего встречаются в практике врача.

ПОЧЕЧНАЯ КОЛИКА

Приступы почечной колики достаточно типичны. Характерным является внезапное, среди полного здоровья, начало приступа. Боль схваткообразная, очень интенсивная, заставляющая больных стонать и непрерывно менять положение тела, становиться на четвереньки («поза коровы»—«а ля ваш»; франц.). Такой характер болей практически не наблюдается при истинном «ОЖ» или наблюдается крайне редко. Рожавшие женщины при наличии почечной колики указывают на то, что боли при почечной колике могут даже превосходить боли при родовых схватках. Ещё более вероятным диагноз почечной колики помогает установить их типичная иррадиация (рис. 10): во внутреннюю поверхность бедра, мочеиспускательный канал, поясницу, пах, гениталии.

При этом появляется учащённое, иногда болезненное мочеиспускание или даже задержка мочи. Пульс при почечной колике чаще замедленный. Язык обычно остаётся влажным. Характерным является то, что при почечной колике живот остаётся мягким, а симптомы раздражения брюшины отсутствуют. Можно прощупать болезненную и увеличенную вследствие нарушения оттока мочи почку. Характерным считается симптом болезненности при надавливании на XII ребро на стороне болевого приступа. У больных отмечаются тошнота, иногда — рвота. Может повышаться температура. При гематурии, обусловленной травмированием мочевых путей острыми участками конкрементов, моча может приобретать цвет мясных помоев. Помогают в диагностике указания на подобные приступы в прошлом и на наличие в анамнезе мочекаменной болезни и её причин, в частности, гиперурикемии и подагры, болезни Реклингхаузена (гиперпаратиреоза), а также гипопаратиреоза (передозировка препаратов витамина D).

Лечение почечной колики на высоте болевого приступа заключается в применении тепла на поясничную область в виде грелок, общей горячей ванны, введения анальгетиков и спазмолитиков (атропин, папаверин, но-шпа, платифиллин, метацин, бускопан, дюспаталин и др.). Приступ почечной колики может также внезапно обрываться, как и начинался. После приступа возможно отхождение песка или мелких камней. При некупирующемся приступе почечной колики показано стационарное лечение. Следует помнить о том, что больные с мочекаменной болезнью не гарантированы и от острого аппендицита.

САХАРНЫЙ ДИАБЕТ

Накопление кетоновых тел в организме больного декомпенсированным сахарным диабетом (кетоацидоз) тоже может давать картину «ОЖ», что в ряде случаев является причиной ошибочных оперативных вмешательств на брюшной полости, особенно при нераспознанном ранее сахарном диабете, о существовании которого сам пациент даже не подозревает. Обыкновенно симптоматика «ОЖ» наблюдается при выраженном кетоацидозе и до тех пор, пока больной — ещё в прекоматозном состоянии, сохраняет сознание и может предъявлять какие-либо жалобы. При помрачении сознания важно получить анамнестические сведения о наличии у больного сахарного диабета хотя бы от его родственников. При наступлении диабетической комы больной, естественно, уже ни на что не реагирует. Симптомы со стороны живота при диабетическом кетоацидозе нарастают постепенно. Возникают тошнота, повторная, иногда кровавая рвота, общая прогрессирующая слабость, пониженный тонус мышц, сонливость, головная боль. Дыхание замедляется и становится глубоким и шумным (дыхание Куссмауля). Слизистые и кожа сухие, язык может быть обложен коричневым налётом. Появляются жажда и полиурия, присоединяются признаки атонии желудка и кишечника, живот становится вздутым, напряжённым и болезненным. При этом симптома Щёткина–Блюмберга не бывает. В выдыхаемом воздухе больного определяется запах ацетона (запах прелых яблок). Характерно, что все симптомы со стороны живота быстро исчезают по выявлении диабета (экспресс-анализ крови на глюкозу) после введения больному инсулина. Примером может служить следующее наше наблюдение.

Пациент З-ев Ю. В., 43 года, обратился в клинику к эндокринологу по поводу выявленного недавно сахарного диабета 26.06.2018 г. (и/б № 1013). Месяц назад (22.05.2018 г.)

поступил в хирургическое отделение с диагнозом «ОЖ». До этой госпитализации страдал вечерней булимией, ожирением (масса тела — 106 кг), АД достигало иногда 210/140 мм рт. ст., получал сартаны. У матери СД 2-го типа. Сам пациент диабетом будто бы не страдал, поэтому диету не соблюдал. Возникшие боли в животе связал с пищевым отравлением. При поступлении сделан клинический анализ крови, кровь и мочу направили также в биохимическую лабораторию для рутинных исследований. В периферической крови оказался умеренный лейкоцитоз. Однако причина сильных абдоминальных болей дежурному хирургу оставалась неясной, поэтому он решился на диагностическую лапаротомию. При ревизии брюшной полости патологии обнаружено не было, выпот в полости брюшины отсутствовал. Во время лапаротомии поступило сообщение из лаборатории о наличии у пациента высокой гипергликемии и кетоацидоза (ацетон в моче +++). Больному сразу же ввели инсулин. Симптомы «ОЖ» вскоре исчезли. Заживление раны — первичным натяжением. Выписан на амбулаторное лечение. Назначен инсулин «Лантус». При обследовании в клинике «BaltMed» у него был диагностирован метаболический синдром, коморбидный с аутоиммунным тиреоидитом и гипотиреозом (уровень ТТГ — 4,9 мкМе/мл, АТ к ТПО — 8,81Ед/мл, Ат к ТГ — 10,0 Ед/мл), гликированный гемоглобин — 7,05%. СД был расценен как СД 2-го типа. Предпринята попытка перевода пациента на пероральное лечение СД. Ему были назначены в адекватных дозах глибомет, дибикор(таурин), вамлосет, эутирокс. При осмотре 23.10.2018 г.— состояние удовлетворительное, СД и гипотиреоз компенсированы. В инсулине не нуждается. Боли в животе больше не повторялись.

Не следует забывать и о том, что любые острые заболевания (в частности, органов брюшной полости) могут сопровождаться декомпенсацией имеющегося у пациента сахарного диабета, а это, в свою очередь, может быть причиной диагностических ошибок.

ОСТРЫЙ ГАСТРОЭНТЕРИТ ИЛИ ГАСТРОЭНТЕРОКОЛИТ

При этих заболеваниях боль в животе обычно приступообразная, возникает перед опорожнением кишечника и на время исчезает после стула, частого, обильного, кашицеобразного вначале, но водянистого и жидкого — в дальнейшем, иногда совершенно бесцветного. В животе наблюдается урчание. В результате частых поносов быстро развивается обезвоживание, заостряются черты лица, появляются бледность, вялость, холодный пот. Напряжения мышц передней брюшной стенки не бывает, симптом Щёткина–Блюмберга отрицательный. При пальпации петель кишечника определяется характерное урчание, особенно в области слепой кишки. Однако для окончательного исключения острого аппендицита пациент требует неоднократных повторных осмотров. Если появляются симптомы локального перитонита, то следует расценить это заболевание как острый аппендицит. В пользу диагноза гастроэнтероколита говорит групповой характер заболевания, связанный с употреблением одной и той же пищи несколькими пострадавшими.

Аддисоновый криз. Аддисоновый криз при хронической недостаточности коры надпочечников также часто сопровождается отсутствием аппетита, сильными болями в животе, тошнотой, рвотой, поносами, обезвоживанием. При этом возможны ошибочные лапаротомии, которые без специальной подготовки больных глюкокортикоидами чрезвычайно для них опасны.

Так, на протяжении ряда лет в эндокринологическое отделение Мариинской больницы профессором К.А. Дрягиным ежегодно госпитализировалась пациентка с аддисоновой болезнью в целях учебного процесса (для демонстрации этой редкой болезни на студенческих лекциях по курсу госпитальной терапии) и коррекции дозы глюкокортикоидов. Состояние её болезни в течение всех этих лет было компенсированным. На очередную запланированную лекцию «Аддисонова болезнь» пациентка не явилась. Оказалось, что накануне ночью она поступила в хирургическое отделение с болями в животе с подозрением на острый аппендицит, который подтвердился во время лапаротомии. Однако на операционном столе пациентка неожиданно скончалась при явлениях молниеносного аддисонова криза, несмотря на реанимационные мероприятия (оказывается, перед лапаротомией ей не нарастили дозу глюкокортикоидов из-за недостаточно собранного анамнеза).

Этот случай демонстрирует важность предоперационного анамнеза. Для аддисоновой болезни, особенно при недостаточной дозе глюкокортикоидов, характерны типичные симптомы даже при общем осмотре: похудение, выраженная мышечная слабость, тошнота, боли в животе, тёмная окраска кожи с резкой гиперпигментацией сосков, складок ладони, шеи, послеоперационных рубцов, пальцев рук, что сообщает им «грязный» вид. Патогномоничный симптом при этом — пигментные пятна на слизистой ротовой полости. Как правило, наблюдается выраженное снижение АД с самого начала развития аддисонова криза, когда абдоминальный синдром может пока отсутствовать. Живот при аддисоновом кризе обыкновенно не вздут, он мягкий, симптомов раздражения брюшины нет, вследствие выраженной гипонатриемии и соответствующего обезвоживания больных, свободной жидкости в полости брюшины никогда не бывает.

ГЕМОРРАГИЧЕСКИЙ ВАСКУЛИТ (БОЛЕЗНЬ ШЁНЛЯЙНА–ГЕНОХА)

Это заболевание наблюдается почти исключительно у детей (заболеваемость 135–180 на 1 млн/год) и редко у взрослых (заболеваемость 13 на 1 млн/год). Заболевание характеризуется кожным васкулитом (пурпурой) с отложениями IgA-содержащих иммунных комплексов в ткани и уменьшением количества белков комплемента в сыворотке. Заболевание может осложняться поражением почек и желудочно-кишечного тракта (мезангиопролиферативный гломерулонефрит, желудочно-кишечные кровотечения из-за эрозий и язв) [2, 13].

Абдоминальный синдром доминирует при геморрагическом васкулите примерно у 1/3 больных. При этом в ряде случаев он предшествует геморрагическим проявлениям на коже. Ведущий признак — сильнейшие боли в животе, приступообразные или постоянные, достигающие иногда настолько выраженной интенсивности, что пациенты корчатся от болей и в течение нескольких часов стонут и кричат. Боли связаны с кровоизлияниями в стенку кишки и в брыжейку, которые могут пропитывать всю толщу стенки кишки и проявиться кровавой рвотой или рвотой«кофейной гущей», примесью свежей крови в кале или чёрным стулом — как частым, так и редким (запоры). С самого начала заболевания определяются высокая лихорадка, ознобы. Наиболее часто этот абдоминальный синдром сопровождается кожными проявлениями геморрагического васкулита: симметричным высыпанием на коже конечностей, ягодиц и, реже, туловища геморрагической сыпи с элементами крапивницы. Часто одновременно возникают боли в крупных суставах как следствие кровоизлияний в суставные сумки. Чаще страдают коленные суставы. Дифференциальная диагностика геморрагического васкулита на догоспитальном этапе весьма затруднена, так как само заболевание может стать причиной развития острых заболеваний органов брюшной полости: панкреатита, аппендицита, острой кишечной непроходимости в связи со сдавлением кишечника гематомой (наблюдается у детей до 2 лет). Нередко часть больных геморрагическим васкулитом подвергается ошибочно оперативным вмешательствам. Однако, по мнению З.С. Баркагана, эта ошибка всё же менее трагична, чем отказ от своевременного хирургического лечения со ссылкой на наличие васкулита при истинной инвагинации кишки или аппендиците [2]. У лиц более старшего возраста абдоминальный синдром при васкулите не всегда сопровождается выраженными болями в животе, но в то же время богат упорными кишечными кровотечениями. Прогноз хуже у взрослых, чем у детей из-за высокой частоты поражения почек [13].

ЛИТЕРАТУРА

1. Айламазян Э. К., Рябцева И.Т. Неотложная помощь при экстремальных состояниях в гинекологии. 2 изд. М., Н. Новгород; 2003.
2. Баркаган З.С. Геморрагические заболевания и синдромы. М.: Медицина; 1980.
3. Богер М.М. Панкреатиты (физиологический и патофизиологический аспекты). Новосибирск: Наука; 1984.
4. Ботезату А.А., Лембас А.Н., Тампей И.И., Шпеко А.П., Нани В.А. Некроз круглой связки печени. Вестник хирургии им. И.И. Грекова. 2007. N3:73–4.
5. Бэнкс П.А. Панкреатит. Пер. с англ. М.: Медицина; 1982.
6. Виккер М.М. Неотложная диагностика и врачебная тактика при острых заболеваниях (острый живот). 2-е изд. Ростов-на-Дону: Ростиздат; 1938.
7. Ермолов А. С., Иванов П.А., Благовестнов Д.А., Пришвин А.В., Андреев В.Г. Диагностика и лечение острого панкреатита. М.: Видар; 2014.
8. Исаков Ю. Ф., Степанов Э.А., Дронов А.Ф. Острый аппендицит в детском возрасте. М.: Медицина;1980.
9. Крылов А. А., Медведев В.П. Абдоминальный синдром в клинике внутренних болезней. Учебное пособие для врачей-курсантов. Л.: ЛенГИДУВ; 1982.
10. Мондор Г. Неотложная диагностика. В 2-х томах. Пер. с франц. Под ред. М.М. Дитерихса. 2 изд. М.: Медгиз; 1939, 1940.
11. Отто В., Хамбш К., Тройфтлер Г. Медицинская поликлиническая диагностика (пер. с нем.). М.: Медицина; 1979.
12. Подолужный В. И., Аминов И.Х., Радионов И.А. Острый панкреатит. Кемерово: 2017.
13. Руководство по аутоиммунным заболеваниям для врачей общей практики. Под ред. И. Шенфельда, П.Л. Мерони, Л.П. Чурилова. Пер. с англ. СПб.: Медкнига «ЭЛБИ»; 2017.
14. Русанов А.Г. Воспоминания о Льве Николаевиче Толстом. Сб. «Л.Н. Толстой в воспоминаниях современников», т. I. М.: Гослитиздат; 1960.
15. Русанов А.А. Аппендицит. Л.: Медицина; 1979.
16. Самарин Н.Н. Диагностика «острого живота». М., Медгиз; 1952.
17. Седов В.М. Аппендицит. СПб.: ООО «Санкт-Петербургское медицинское издательство»; 2002.
18. Соколов Е. И., Викентьев В.В., Харьков С.А., Софиева И.Э. Инфарктоподобные изменения электрокардиограммы при остром панкреатите. Российский медицинский журнал. 2004; N4: 29–32.
19. Строев Ю. И., Чурилов Л.П., ред. Системная патология соединительной ткани. Руководство для врачей. СПб.: ЭЛБИ-СПб; 2014.
20. Строев Ю. И., Чурилов Л.П. Аутоиммунный тироидит и желчнокаменная болезнь (к 100-летию открытия болезни Хасимото). В кн.: Здоровье — основа человеческого потенциала: проблемы и пути их решения: Труды 7-й Всерос. науч.-практ. конф. с международ. участием. Т. 7, в 2-х частях. СПб.; 2012. 493–500.
21. Толковый словарь избранных медицинских терминов (эпонимы и образные выражения). Ред. Л.П. Чурилов, А.В. Колобов, Ю.И. Строев. Сост. О.Л. Колобова, А.М. Константинова, В.И. Утехин. СПб.: ЭЛБИ-СПб; 2010.
22. Чистович Н.Я. Клинические лекции. Петроград: Изд-во К.Л. Риккера; 1918.
23. Шелагуров А.А. Панкреатиты. М.: Медицина; 1967.
24. Юдин Я. Б., Прокопенко Ю.Д., Федоров К.К., Габинская Т.А. Острый аппендицит у детей. М.: Медицина;1998.
25. Hadorn W. Vom Symptom zur Diagnose. Basel: Verlag S. Karger-AG; 1969.
26. Pans A., Bumel M., Gillard R. Gangrene of the round liver ligament: an unrecognized pathology. Chirurgie. 1999. 124 (5): 551–4.
27. Tison C., Regenet N., Frampas E. et al. Gangrene of the ligamentumteres hepatic. Gastroenterol. Clin. Biol. 2005; 29 (20): 204–5.

REFERENCES

1. Aylamazyan E. K., Ryabtseva I.T. Neotlozhnaya pomoshch' pri ekstremal'nykh sostoyaniyakh v ginekologii. 2izd. [Emergency care for extreme conditions in gynecology. 2 ed.]. M., N. Novgorod; 2003. (in Russian).

2. Barkagan Z.S. Gemorragicheskiye zabolevaniya i sindromy [Hemorrhagic diseases and syndromes]. M.: Meditsina; 1980. (in Russian).
3. Boger M.M. Pankreatity (fiziologicheskiy i patofiziologicheskiy aspekty) [Pancreatitis (physiological and pathophysiological aspects)]. Novosibirsk: Nauka; 1984. (in Russian).
4. Botezatu A.A., Lembas A.N., Tampey I.I., Shpeko A.P., Nani V.A. Nekroz krugloy svayazki pecheni [Necrosis of the round ligament of the liver]. Vestnik khirurgii im. I.I. Grekova. 2007. N3: 73–4. (in Russian).
5. Benks P.A. Pankreatit. Per. s angl. [Pancreatitis. Transl. from Engl.]. M.: Meditsina; 1982. (in Russian).
6. Vikker M.M. Neotlozhnaya diagnostika i vrachebnaya taktika pri ostrykh zabo-levaniyakh (ostryy zhivot). 2-e izd. [Emergency diagnosis and medical tactics for acute diseases (acute abdomen). 2nd ed.]. Rostov-na-Donu: Rostizdat; 1938. (in Russian).
7. Ermolov A.S., Ivanov P.A., Blagovestnov D.A., Prishvin A.V., Andreyev V.G. Diagnostika i lecheniye ostrogo pankreatita [Diagnosis and treatment of acute pancreatitis]. M.: Vidar; 2014. (in Russian).
8. Isakov Yu. F., Stepanov E.A., Dronov A.F. Ostryy appenditsit v detskom vozraste [Acute appendicitis in childhood]. M.: Meditsina; 1980. (in Russian).
9. Krylov A. A., Medvedev V.P. Abdominal'nyysindrom v klinike vnutrennikh bolezney. Uchebnoye posobiye dlya vrachey-kursantov [Abdominal syndrome in the clinic of internal diseases. Training manual for medical cadets]. L.: LenGIDUV; 1982. (in Russian).
10. Mondor G. Neotlozhnaya diagnostika. V 2-khtomakh. Per. s frants. Pod red. M.M. Diterikhsa. 2izd. [Emergency diagnosis. In 2 volumes. Transl. FR. Under the editorship of M.M. Diterihs. 2 ed.]. M.: Medgiz; 1939, 1940. (in Russian).
11. Otto V., Khambsh K., Troyftler G. Meditsinskaya poliklinicheskaya diagnostika (per. s nem.) [Medical polyclinic diagnosis (transl. from Germ.)]. M.: Meditsina; 1979. (in Russian).
12. Podoluzhnyy V. I., Aminov I. KH., Radionov I.A. Ostryy pankreatit [Acute pancreatitis]. Kemerovo: 2017. (in Russian).
13. Rukovodstvo po autoimmunnym zabolevaniyam dlya vrachey obshchey praktiki. Pod red. I. SHenfel'da, P.L. Meroni, L. P. CHurilova. Per. s angl. [Guide to autoimmune diseases for General practitioners. Ed.I. Schenfeld, P.L. Meroni, L.P. Churilov. Transl. from Engl.]. SPb.: Medkniga «ELBI»; 2017. (in Russian).
14. Rusanov A.G. Vospominaniya o L'veNikolayevicheTolstom. Sb. «L.N. Tolstoy v vospominaniyakh sovremennikov», T. I. [The memories of Leo Tolstoy. SB. «L.N. Tolstoy in the memoirs of contemporaries», T. I.]. M.: Goslitizdat;1960.(in Russian).
15. Rusanov A.A. Appenditsit [Appendicitis]. L.: Meditsina;1979. (in Russian).
16. Samarin N.N. Diagnostika «ostrogozhivota» [Diagnosis of "acute abdomen"]. M.: Medgiz; 1952. (in Russian).
17. Sedov V.M. Appenditsit [Appendicitis]. SPb.: OOO «Sankt-Peterburgskoye meditsinskoye izdatel'stvo»; 2002. (in Russian).
18. Sokolov E. I., Vikent'yev V. V., Khar'kov S. A., Sofiyeva I.E. Infarktopodobnyye izmeneniya elektrokardiogrammy pri ostrom pankreatite [Infarct-like changes in the electrocardiogram in acute pancreatitis]. Rossiyskiy meditsinskiy zhurnal. 2004; N4: 29–32. (in Russian).
19. Stroev Yu.I., Churilov L.P., red. Sistemnaya patologiya soyedinitel'noy tkani. Rukovodstvo dlya vrachey [Systemic pathology of connective tissue. Guide for doctors]. SPb.: ELBI-SPb; 2014. (in Russian).
20. Stroev Yu. I., Churilov L.P. Autoimmunnyy tiroidit i zhelchno-kamennaya bolezn' (k 100-letiyu otkrytiya bolezni Hashimoto) [Autoimmune thyroiditis and cholelithiasis (on the 100th anniversary of the discovery of Hashimoto's disease)]. V kn.: Zdorov'ye — osnova chelovecheskogo potentsiala: problemy i puti ikh resheniya: Trudy 7-y Vseross. nauch.-prakt. konf. s mezhdunarod. uchastiyem. T. 7, v 2-kh chastyakh.— SPb.; 2012. 493–500. (in Russian).
21. Tolkovyy slovar' izbrannykh meditsinskikh terminov (eponymy i obraznyye vyrazheniya) [Explanatory dictionary of selected medical terms (eponyms and figurative expressions)]. Red. L.P. Churilov, A.V. Kolobov, Yu.I. Stroev. Sost. O.L. Kolobova, A.M. Konstantinova, V.I. Utekhin. SPb.: ELBI-SPb; 2010.(in Russian).
22. Chistovich N. Ya. Klinicheskiye lektsii [Clinical lectures]. Petrograd: Izd-vo K.L. Rikkera; 1918.
23. Shelagurov A.A. Pankreatity [Pancreatitides]. M.: Meditsina; 1967. (in Russian).
24. Yudin Ya. B., Prokopenko Yu. D., Fedorov K.K., Gabinskaya T.A. Ostryyap-penditsit u detey [Acute appendicitis in children]. M.: Meditsina;1998. (in Russian).
25. Hadorn W. Vom Symptom zur Diagnose. Basel: Verlag S. Karger-AG; 1969.
26. Pans A., Bumel M., Gillard R. Gangrene of the round liver ligament: an unrecog-nized pathology. Chirurgiye. 1999. 124 (5): 551–4.
27. Tison C., Regenet N., Frampas E. et al. Gangrene of the ligamentumteres hepatic. Gastroyenterol. Clin. Biol. 2005; 29 (20): 204–5.