УДК 618.13+617.5+611.96+618.5-06-07-089.15
DOI: 10.56871/2978.2022.82.99.007

КЛЕТЧАТОЧНЫЕ ПРОСТРАНСТВА ЖЕНСКОГО МАЛОГО ТАЗА

© Наталья Рафаиловна Карелина, Алена Сергеевна Уварова, Аида Равильевна Хисамутдинова, Марина Аркадьевна Зимина, Линард Юрьевич Артюх

Санкт-Петербургский государственный педиатрический медицинский университет. 194100, Санкт-Петербург, Литовская ул., 2

Контактная информация: Наталья Рафаиловна Карелина — д.м.н., профессор, заведующая кафедрой анатомии человека. E-mail: karelina_nr@mail.ru

Поступила: 21.02.2022 **Одобрена: 28.03.2022** **Принята к печати: 18.05.2022**

Резюме. В статье подробно рассмотрены топографо-анатомические соотношения между костями, мышцами, сосудами и нервами и их участие в формировании клетчаточных пространств малого таза женщин. Целостное понимание строения таза женщины, а также синтопии органов малого таза и иннервации с кровоснабжением помогает акушерам-гинекологам правильно и безопасно проводить манипуляции в данной топографической области. Их тесная взаимосвязь и четкое представление о содержимом предоставляют возможность для хирургической бригады добиться желаемого успеха даже при малоинвазином доступе. Сложность изучения этой темы заключается в дефиците и неактуальности информации. Исходя из современных классификаций, полость малого таза разделяется на брюшинный, подбрюшинный и промежностный отделы. Соответственно каждому отделу рассмотрены клетчаточные пространства, которые в свою очередь разделяются на париетальные и висцеральные. Следует понимать, что каждое клетчаточное пространство имеет взаимосвязь не только с полостью таза, но и с другими топографическими областями (брюшная полость, передняя и задняя поверхности бедра). По итогам изучения литературных источников, а также оперативных вмешательств, был составлен план строения клетчаточных пространств малого таза женщины, представленный в статье.

Ключевые слова: женский малый таз; клетчаточные пространства; анатомия человека; лекция.

CELLULAR SPACES OF THE FEMALE PELVIS

© Natalia R. Karelina, Alyona S. Uvarova, Aida R. Hisamutdinova, Marina A. Zimina, Linard Yu. Artyukh

Saint-Petersburg State Pediatric Medical University. 194100, Saint-Petersburg, Litovskaya str., 2

Contact information: Natalia R. Karelina — MD, Professor, Head of the Department of Human Anatomy. E-mail: karelina_nr@mail.ru

Received: 21.02.2022 **Revised: 28.03.2022** **Accepted: 18.05.2022**

Abstract. The article discusses in detail the topographic and anatomical relationships between bones, muscles, vessels and nerves and their participation in the formation of the pelvis spaces of the women pelvis. A holistic understanding of the female pelvis and the pelvic synthopy and innervation with blood supply helps obstetricians to correctly and safely perform manipulations in this topographic area. Their close relationship and clear understanding of the contents provide an opportunity for the surgical team to achieve the desired success even with minimally invasive access. The difficulty in studying this topic consists in the scarcity and irrelevance of this information. Based on modern classifications, the pelvic cavity is divided into peritoneal, subperitoneal and perineal compartments. Accordingly, each section is views as a cellularspace, which, in turn, is divided into parietal and visceral. It should be understood that each of the cervical spaces has a relationship not only with the pelvic cavity, but also with other topographic areas (abdominal cavity, anterior and posterior surfaces of the thigh). Based on the results of the study of the literature, as well as surgical interventions, we made a plan of the structure of the pelvic cellular spaces of a woman's pelvis, presented in the article.

Key words: pelvis; pelvic spaces; human anatomy; lecture.

ВВЕДЕНИЕ

Изучение топографо-анатомических соотношений клетчаточных пространств и фасций малого таза весьма значимо [2, 4, 9, 10, 18, 20, 22] для определения своеобразия течения забрюшинных тазовых абсцессов и флегмон, прогнозов распространения опухолевых процессов, а также необходимо для проведения успешных лапароскопических операций, дренажа флегмон [1, 3, 6, 12, 26].

В полости малого таза традиционно выделяют брюшинный, подбрюшинный и промежностный (подкожный) отделы малого таза. Брюшинный отдел таза представляет собой нижнюю часть полости брюшины. В состав брюшинного этажа входят участки стенок таза и органов, покрытых брюшиной: ампула

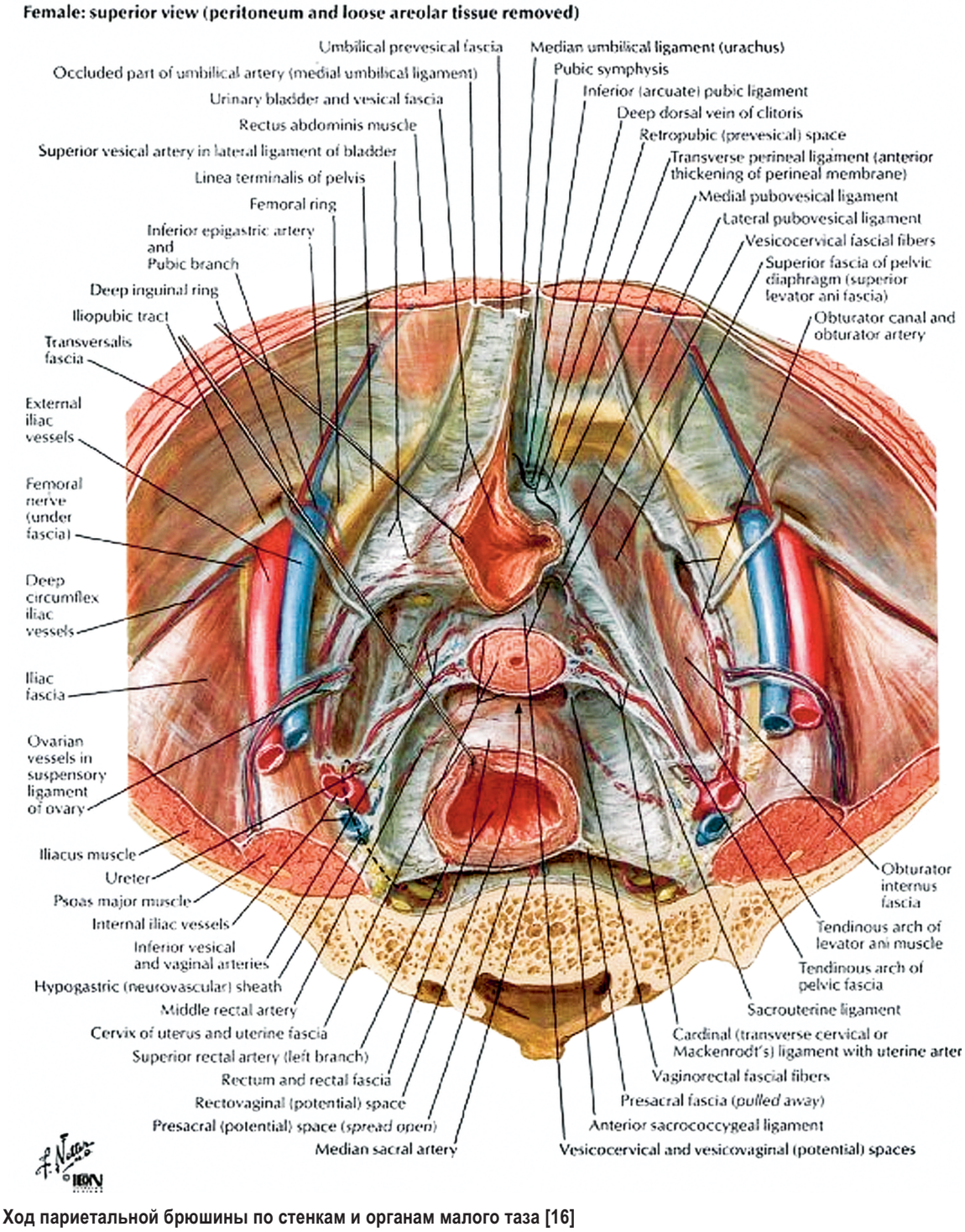

Рис. 1. Ход париетальной брюшины по стенкам и органам малого таза [16]

Fig. 1. The course of the parietal peritoneum along the walls and pelvic organs [16]

прямой кишки, дно мочевого пузыря, дно матки, маточные трубы, верхняя часть заднего свода влагалища. В брюшинную часть полости таза после опорожнения тазовых органов могут спускаться петли тонкой кишки, червеобразный отросток, большой сальник, иногда и поперечная или сигмовидная ободочная кишка [24].

В полости малого таза женщины брюшина переходит с передней стенки живота на мочевой пузырь, образуя поперечную складку, затем покрывает его верхнюю и заднюю стенки. После этого она переходит на переднюю поверхность матки, образуя неглубокое пузырно-маточное углубление, *excavatio vesicouterina* [9].

Покрыв переднюю стенку матки выше шейки, дно, тело и шейку матки сзади, брюшина спускается ниже шейки матки, покрывая задний свод влагалища, и переходит на прямую кишку; при этом образуется глубокое прямокишечно-маточное углубление, *excavatio rectouterina* (пространство Дугласа; Douglas). Прямокишечно-маточное углубление с боков ограничено складками брюшины — *plicae rectouterinae* (Douglas), которые продолжаются до передней поверхности крестца. В основании складок заложены мышечно-фиброзные тяжи, *m. et lig. rectouterinum*, играющие важную роль в фиксации матки. Прямокишечно-маточные складки ограничивают латерально глубокие околопрямокишечные ямки [5, 19].

Благодаря тому, что в пространстве Дугласа [7] брюшина прилежит к заднему своду влагалища, через него можно пальпаторно определять позадиматочные скопления жидкости (кровь, гной, асцитическую жидкость и т.д.) в нижнем этаже полости брюшины. При этом проникновение происходит по правому и левому боковым каналам. Через задний свод влагалища производят пункцию прямокишечно-маточного углубления, что помогает определить состав жидкости и поставить диагноз [17].

У женщин в брюшинном этаже полости малого таза помещаются также яичники, маточные трубы, широкие связки матки. На париетальной брюшине заднебоковой стенки малого таза выделяют яичниковую ямку (рис. 1), *fossa ovarica*, ограниченную сверху *linea terminalis* и наружными подвздошными артерией и веной (*a. et v. iliacae externae*), сзади и медиально — внутренними подвздошными артерией и веной (*a. et v. iliacae internae*). Передней границей служит линия тазового прикрепления широкой связки матки. Этот треугольник является внутренним ориентиром для поиска мочеточника (лежит ближе к задней границе) и яичниковой артерии (*a. ovarica*), лежащей более медиально и кпереди.

Подбрюшинный отдел таза располагается ниже париетальной брюшины, переходящей со стенок таза на органы, и выше диафрагмы таза. От самой нижней точки прямокишечно-маточного углубления к центру промежности в подбрюшинном этаже во фронтальной плоскости идет прямокишечно-влагалищная фасция, *fascia rectovaginalis* (Denonvillier) (прямокишечно-влагалищная перегородка, *septum rectovaginale*, или брюшинно-промежностный апоневроз Денонвиллье–Салищева). Соответственно, верхней стенкой является брюшина, нижней — верхняя фасция диафрагмы таза (*fascia superior diaphragmatic pelvis*), передней, задней и боковыми — париетальный листок тазовой фасции (*fascia endo pelvinas*, *fascia pelvis parietalis*) [7, 24, 25].

В подбрюшинном этаже располагаются участки органов, не покрытые брюшиной: внебрюшные отделы мочевого пузыря и прямой кишки, шейка матки, верхний отдел влагалища, нижние отделы мочеточников, сосуды, нервы, лимфатические узлы и окружающая их жировая клетчатка. Фасции предбрюшинного отдела таза являются продолжением тазовой фасции (*fascia endo pelvinas*, *fascia pelvis parietalis*) и разделяются на париетальную и висцеральную фасции [5].

Париетальная тазовая фасция (*fascia pelvis parietalis*) сзади покрывает переднюю поверхность крестца и называется здесь предкрестцовой (*fascia presacralis*). Латеральная пластинка париетальной тазовой фасции (*fascia pelvis parietalis*) по бокам покрывает пристеночные мышцы: грушевидную мышцу, *m. piriformis*, внутреннюю запирательную мышцу, *m. obturatorius internus*, и имеет соответствующие названия: запирательная фасция, фасция грушевидной мышцы (*fascia obturatoria*, *fascia m. piriformis*). Медиальная пластинка париетальной тазовой фасции спереди продолжается на заднюю поверхность симфиза и верхние ветви лобковых костей, снизу на верхнюю поверхность мышцы, поднимающей задний проход, *m. levator ani*, вплоть до места ее прикрепления и получает название верхней фасции диафрагмы таза (*fascia superior diaphragmatis pelvis*).

Париетальная фасция таза на границе верхней и нижней половин внутренней запирательной мышцы, утолщаясь, образует сухожильную дугу фасции таза (*arcus tendineus m. levatoris ani*), от которой берет начало мышца, поднимающая задний проход (*m. levator ani*) [8, 9]. У дуги боковая часть париетальной фасции дает отроги, покрывающие эту мышцу сверху и снизу, соответственно, верхнюю и нижнюю фасции диафрагмы таза. Медиальные отделы верхней фасции диафрагмы таза у боковых стенок органов (влагалища и прямой кишки) переходят в висцеральную фасцию этих органов. Висцеральная фасция образует для ампулы прямой кишки фасциальное влагалище или капсулу — *capsula ampula erecti* (*Amussati*). Уплотненная граница между париетальной и висцеральной фасциями, идущая в сагиттальном направлении, называется сухожильной дугой фасции таза, *arcus tendineus fasciae pelvis* [5, 10, 15].

КЛЕТЧАТОЧНЫЕ ПРОСТРАНСТВА МАЛОГО ТАЗА

Клетчаточные пространства малого таза делятся на париетальные и висцеральные [11, 13, 17]. Органы малого таза занимают срединное положение и не соприкасаются непосредственно со стенками таза, от которых их отделяют париетальные пространства (рис. 2). Париетальные пространства располагаются между частями париетальной фасции и висцеральной фасции органов. Таким образом, выделяют следующие клетчаточные пространства: позадилобковое, пельвиоректальное, латеральные париетальные, предкрестцовое [16, 23, 24].

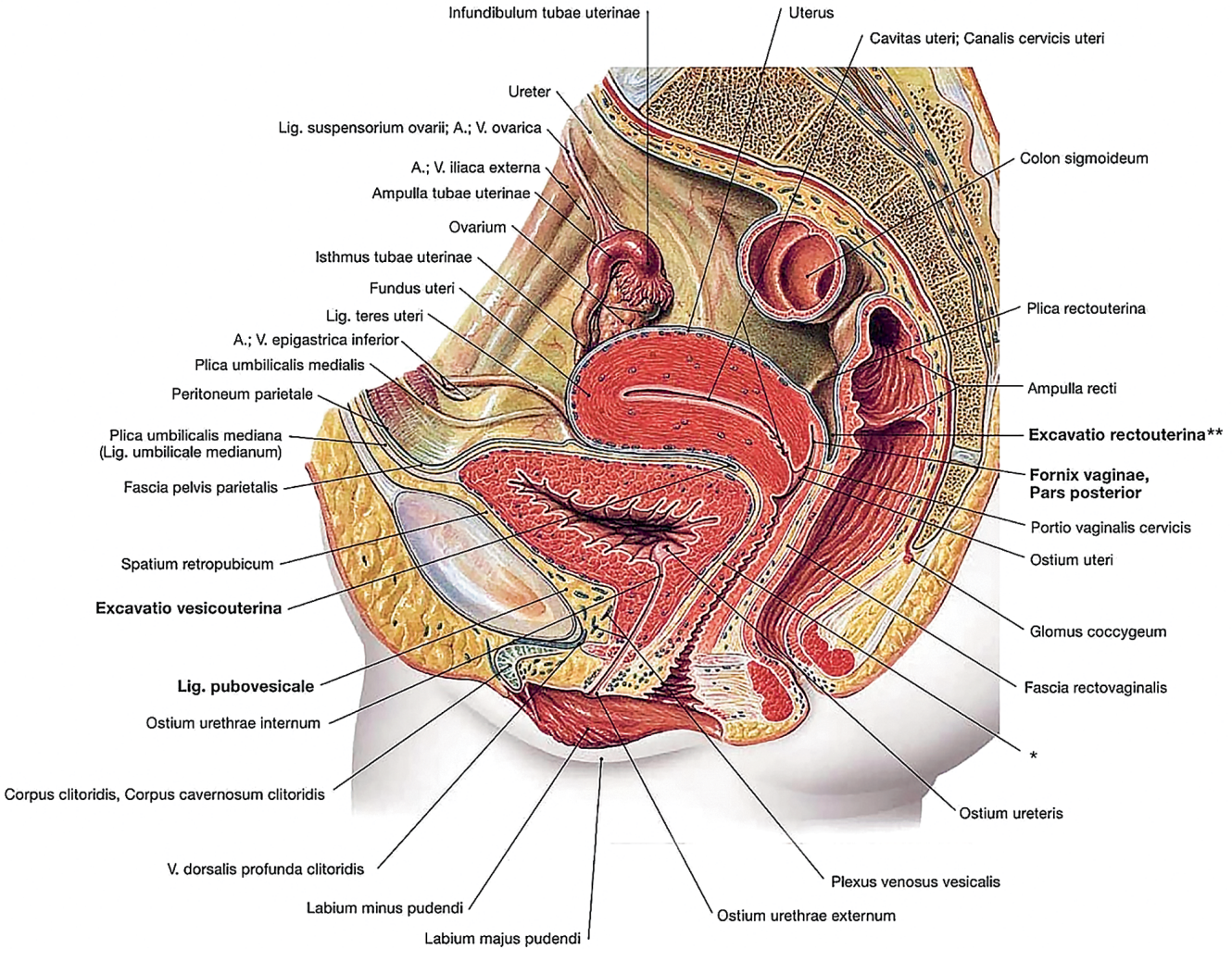

Рис. 2. Сагиттальный разрез области малого таза женщины [27]

Fig. 2. Sagittal incision of the pelvic region of a woman [27]

Позадилобковое клетчаточное пространство, *spatium retropubicum*, пространство Ретциуса [10, 21]. Располагается между париетальной фасцией и висцеральной фасцией мочевого пузыря. Передняя стенка: париетальная фасция (поперечная фасция живота, *fascia transversalis*, переходящая книзу в фасцию, покрывающую заднюю поверхность лобковых костей). Задняя стенка: передний листок висцеральной фасции мочевого пузыря. Боковые стенки: боковые заслонки (места прикрепления фасции пупочных артерий к париетальной фасции боковой стенки таза). Боковые заслонки отделяют позадилобковое пространство от боковых клетчаточных пространств. Нижняя стенка: верхняя фасция диафрагмы таза, частично верхняя поверхность фасции мочеполовой диафрагмы (где не смыкаются медиальные пучки мышцы, поднимающей задний проход). На этой стенке находятся лобково-пузырные мышечно-фиброзные связки.

Содержимое позадилобкового клетчаточного пространства: жировая клетчатка, пузырное венозное сплетение, нижние мочепузырные артерии.

Позадилобковое клетчаточное пространство делится на:

1) предпузырное пространство — ограничено спереди лобковым симфизом и ветвями лобковых костей, сзади — предпузырной фасцией;
2) предбрюшинное пространство — расположено между предпузырной фасцией и передним листком висцеральной фасции мочевого пузыря.

Сообщения позадилобкового клетчаточного пространства:

1) с передней подкожной жировой клетчаткой бедра (через бедренное кольцо);
2) с клетчаткой, окружающей медиальную группу мышц бедра (через запирательный канал);
3) с предбрюшинной клетчаткой передней стенки живота;
4) с боковыми клетчаточными пространствами малого таза (через дефекты в сагиттальных отрогах висцеральной фасции таза);
5) со свободной брюшной полостью при разрыве предпузырной фасции, фасциального футляра мочевого пузыря и париетальной брюшины.

Боковые клетчаточные пространства, *spatiua lateralia*, ограничены спереди боковой фасциальной заслонкой; заднюю стенку образует фасциальный футляр внутренних подвздошных сосудов; латеральная стенка образована париетальной брюшиной, покрывающей боковые стенки таза; медиальная стенка: сформированной сухожильной дугой таза и сагиттальными отрогами висцеральной фасции; нижняя стенка образована верхней фасцией диафрагмы таза, верхняя стенка представлена париетальной брюшиной, переходящей со стенок малого таза на его органы.

Содержимое латеральных клетчаточных пространств составляют: внутренние подвздошные артерии и вены (*a. et v. iliacae internae*), венозные сплетения органов, лимфатические сосуды и узлы, запирательные нервы (*nn. obturatorii*), висцеральные нервные сплетения, нервные стволы крестцового сплетения, мочеточники.

Боковое клетчаточное пространство переходит в клетчатку, расположенную между листками широкой связки матки, параметрий — околоматочное клетчаточное пространство (висцеральное).

Пельвиоректальное клетчаточное пространство находится между верхней поверхностью мышцы, поднимающей задний проход с покрывающей ее фасцией, и наружной поверхностью висцеральной фасциальной капсулы прямой кишки.

Пельвиоректальное клетчаточное пространство ограничено: сверху — брюшиной тазового дна; медиально — стенкой прямой кишки; латерально — мышцей, поднимающей задний проход.

Пельвиоректальное клетчаточное пространство сообщается с:

1) полостью брюшины через брюшину тазового дна;
2) забрюшинным пространством в восходящем направлении.

Предкрестцовое (позадипрямокишечное) клетчаточное пространство, *spatium retrorectale*. Передняя стенка: висцеральная фасция прямой кишки (капсула Амюсса). Задняя стенка: предкрестцовая фасция, крестец. Боковые стенки: фасциальные футляры подвздошных сосудов. Нижняя стенка: тазовая диафрагма, ее фасция. Сверху пространство непосредственно продолжается в забрюшинное пространство.

Содержимое предкрестцового (позадипрямокишечного) клетчаточного пространства: крестцовая часть *симпатического ствола (pars sacralis trunci sympatici*), крестцовые лимфатические узлы (*nodes lymphanici sacrales*), латеральные и срединная крестцовые артерии (*aa. sacrales mediana et lateralis*), одноименные вены (*vv. sacrales mediana et lateralis*), образующие крестцовое венозное сплетение (*plexus venosus sacralis*), верхние прямокишечные артерия и вена (*a. et v. rectales superiores*).

Сообщения предкрестцового (позадипрямокишечного) клетчаточного пространства:

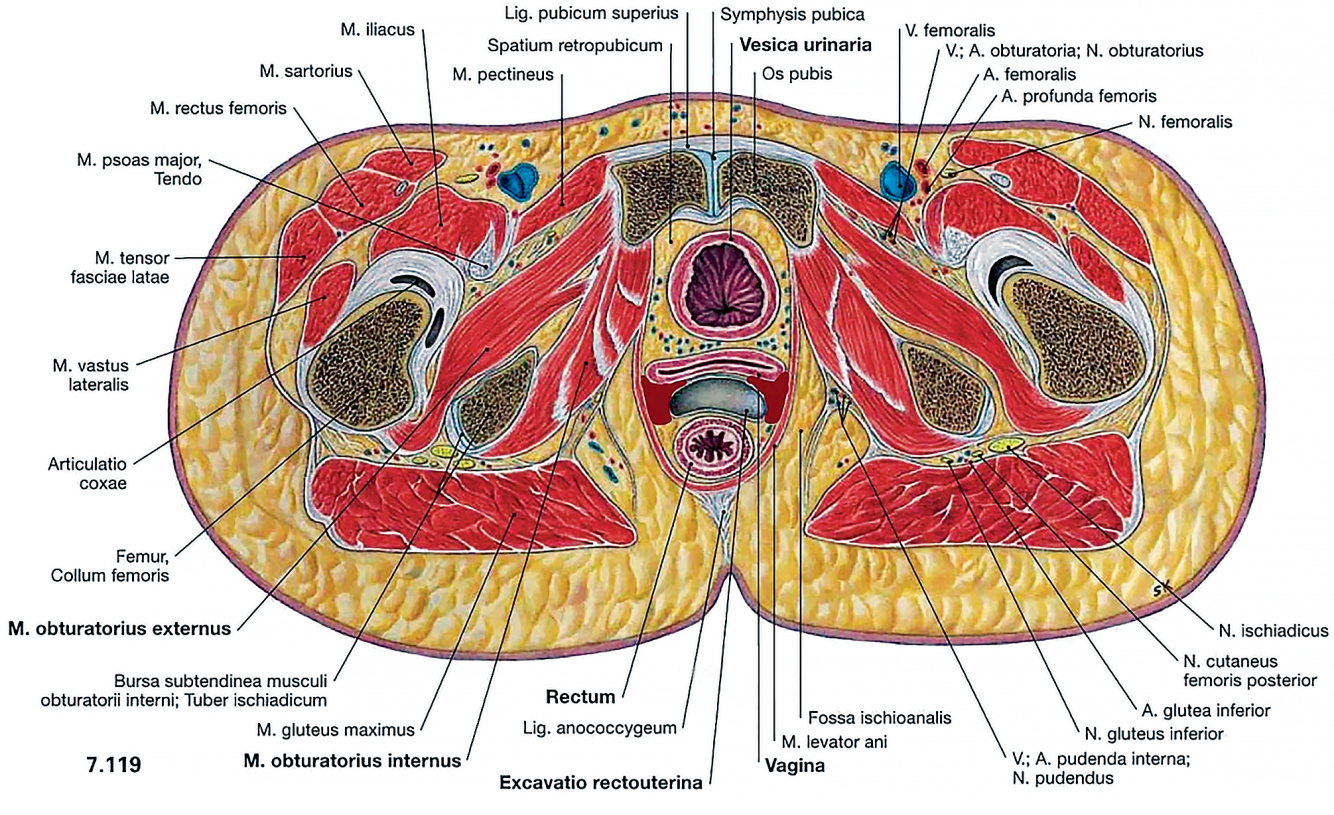

Рис. 3. Фронтальный разрез подбрюшинного этажа малого таза женщины [27]

Fig. 3. Frontal incision of the peritoneal floor of the small pelvis of a woman [27]

1) сверху — с забрюшинным клетчаточным пространством и с боковыми клетчаточными пространствами по ходу верхних прямокишечных артерии и вены;
2) внизу — с нижним этажом малого таза, областью промежности.

ВИСЦЕРАЛЬНЫЕ КЛЕТЧАТОЧНЫЕ ПРОСТРАНСТВА МАЛОГО ТАЗА

Висцеральные клетчаточные пространства малого таза представляют собой щели между стенкой органа и висцеральной фасцией, содержат небольшой слой жировой клетчатки и подходящие к органу сосуды и нервы. Соответственно органу, который окружает висцеральная фасция, выделяют: околоматочное (параметрий), околопузырное, околовлагалищное и околопрямокишечное висцеральные клетчаточные пространства. Наиболее хорошо выражена висцеральная фасция прямой кишки, поэтому ее называют капсулой органа [14, 17].

Околоматочное клетчаточное пространство — параметрий — представляет собой скопление клетчатки, расположенное между листками широкой связки матки. Околоматочная клетчатка наиболее выражена в нижних отделах. В области надвлагалищной части шейки матки клетчатка достигает значительной толщины. Различают *предшеечную*, *две боковых* и *позадишеечную околоматочную клетчатку*.

Границы предшеечной клетчатки:
1) сверху — брюшина пузырно-маточного углубления;
2) снизу — пузырно-маточная связка;
3) сзади — шейка матки;
4) спереди предшеечная клетчатка непосредственно переходит в задний отдел околопузырной клетчатки (туда может распространяться гной при воспалительных процессах).

Границы позадишеечной клетчатки:
1) спереди — задняя стенка шейки матки;
2) сзади — капсула Амюсса;
3) сверху — брюшина прямокишечно-маточного углубления;
4) снизу — задний свод влагалища.

Позадишеечная клетчатка имеет следующие сообщения:
1) позадишеечная клетчатка переходит в прямокишечно-маточное углубление;
2) через паховый канал на переднюю поверхность бедра;
3) по ходу мочеточников в забрюшинное пространство;
4) через над- и подгрушевидное отверстия в клетчатку ягодичной области;
5) через слабые фасциальные перегородки в предкрестцовое и позадилобковое пространства;
6) вдоль круглой связки матки к глубокому отверстию пахового канала, на переднюю брюшную стенку, в подвздошную ямку, в клетчатку забрюшинного пространства.

Предшеечная и позадишеечная клетчатка образуют *парацервикс.*

Боковая околоматочная клетчатка сообщается:
1) с латеральной стороны вдоль стенки малого таза и основания широких связок матки, по ходу маточных сосудов с боковым клетчаточным пространством таза — париетальной клетчаткой большого таза, в том числе и с клетчаткой, в которой расположены основные группы лимфатических узлов; в этой области проходят: маточная артерия (*a. uterina*), сзади и снизу от нее мочеточник, маточное венозное сплетение (*pl. venosus uterinus*) [9];
2) вверху околоматочная клетчатка сообщается с забрюшинной клетчаткой, сбоку и сзади, через над- и подгрушевидные отверстия — с клетчаткой ягодичной области;
3) по ходу круглой связки матки — с внутренним отверстием пахового канала и далее с клетчаткой передней брюшной стенки и передней области бедра [3, 8, 9, 11].

В толще широкой связки матки находится предпузырный (терминальный) отдел мочеточника, располагаясь позади *a. uterina* [9]. Клетчатка, которая заполняет эту полость, называется пространство терминального отдела мочеточника — **пространство Ябуки** [3].

Переднее околоматочное клетчаточное пространство выражено слабо, оно отделяет шейку матки от мочевого пузыря.

Околовлагалищная клетчатка расположена в пузырно-маточной, пузырно-влагалищной связках и прилежит к передней стенке влагалища. Околовлагалищная клетчатка имеет передний и задний отделы, разделенные срединными прямокишечными сосудами. Располагается вокруг всей поверхности влагалища и сообщается:
1) спереди —с околопузырной клетчаткой;
2) сзади — с прямокишечной;
3) латерально — с боковыми клетчаточными пространствами;
4) сверху — с околоматочной клетчаткой.

Околопузырная клетчатка располагается между висцеральной фасцией (капсула Ретция) и стенкой органа и окружает мочевой пузырь в виде слоя соединительной ткани различной толщины: в области верхушки этот слой тоньше, ближе к основанию он утолщается.

По ходу пузырных сосудов околопузырная клетчатка сообщается с боковыми пристеночными пространствами таза, с последующим переходом в предбрюшинную клетчатку. Задние отделы околопузырной клетчатки у женщин сообщаются с околоматочной висцеральной клетчаткой.

Околопрямокишечная клетчатка располагается в пределах фасциального футляра прямой кишки (капсула Амюсса). Подходящими к прямой кишке средними прямокишечными артерией и веной, вместе с их фасциальными влагалищами это висцеральное клетчаточное пространство делится на передний, задний и боковые отделы [24]. Боковые отделы в свою очередь делятся на медиальные (пространство Окабаяши) и латеральные пространства (пространство Лацко) [3].

Медиальное параректальное пространство — пространство Окабаяши — располагается глубоко в тазу. Ограничено задним листком широкой связки матки и мезоуретером, в нем располагаются подчревный нерв и нижнее подчревное сплетение.

Латеральное параректальное пространство — пространство Лацко — расположено между тазовой стенкой и подвздошными сосудами. Латерально находится внутренняя подвздошная артерия, медиально лежит мочеточник, проксимально находится маточная артерия [5, 11, 14, 16, 19].

Околопрямокишечное висцеральное пространство сообщается:

1) с пристеночным позадипрямокишечным пространством;
2) с клетчаткой брыжейки сигмовидной кишки и с забрюшинной клетчаткой — по ходу верхних прямокишечных артерии и вены (*a. et v. rectales superiores*);

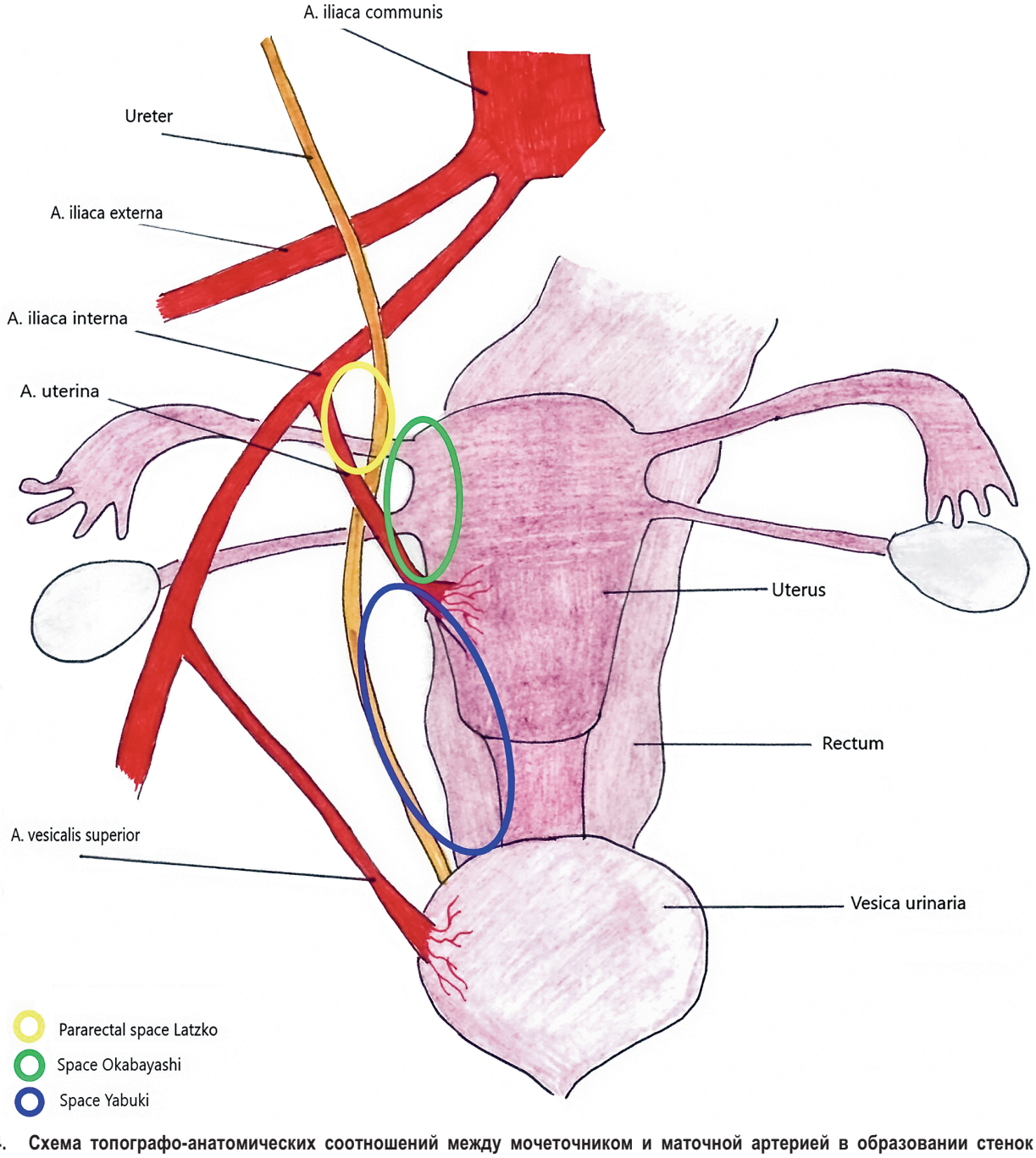

Рис. 4. Схема топографо-анатомических соотношений между мочеточником и маточной артерией в образовании стенок пространств: Лацко, Окабаяши, Ябуки [9]

Fig. 4. Diagram of topographic and anatomical relations between the ureter and the uterine artery in the formation of the walls of spaces: Latsko, Okabayashi, Yabuki [9]

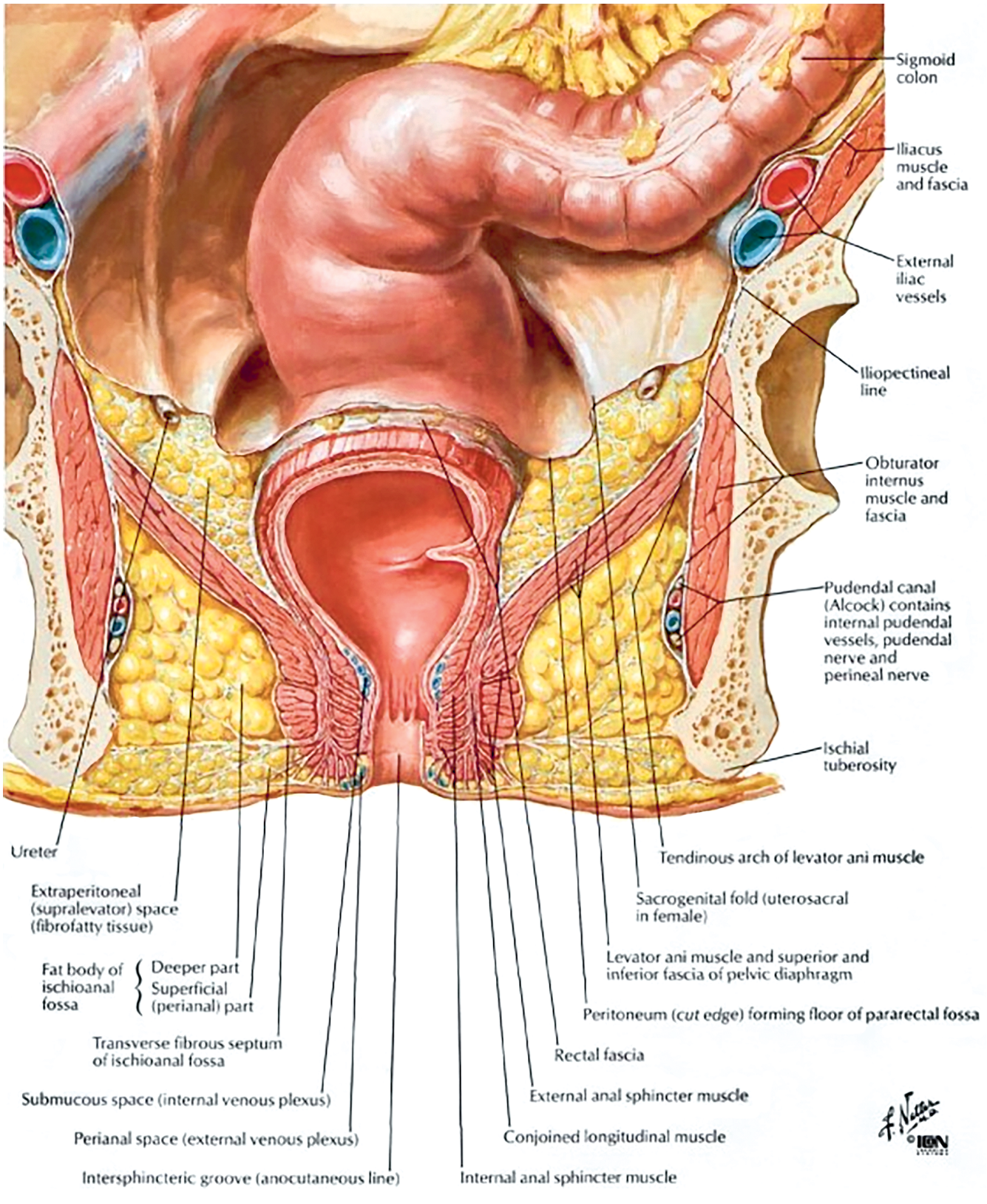

Рис. 5. Седалищно-прямокишечная ямка [26]
Fig. 5. Sciatic-rectal fossa [26]

3) с боковым клетчаточным пространством таза — по ходу средних прямокишечных артерии и вены;
4) при разрушении фасциального футляра и волокон мышцы, поднимающей задний проход, висцеральная клетчатка таза может сообщаться с клетчаткой седалищно-прямокишечных ямок (*fossa ischiorectales*) [19].

Подкожный этаж таза заключен между листком фасции, покрывающей снизу диафрагму таза, и кожными покровами. Этот отдел содержит: части органов мочеполовой системы, проходящие через тазовое дно, конечный отдел прямой кишки и большое количество клетчатки (в частности, клетчатку седалищно-прямокишечной ямки).

Книзу от мышцы, поднимающей задний проход, находится клетчатка седалищно-прямокишечной ямки.

Границами этой ямки являются:
1) сзади — нижний край большой ягодичной мышцы;
2) снаружи — седалищный бугор;
3) медиально — наружный сфинктер заднего прохода.

Спереди седалищно-прямокишечная ямка отделена от мочеполового треугольника сращением брюшинно-промежностной фасции с собственной фасцией промежности у заднего края *m. perinei profundus*.

Боковыми стенками седалищно-прямокишечной ямки являются:
1) латерально — внутренняя запирательная мышца с покрывающей ее фасцией;
2) медиально — нижняя поверхность мышцы, поднимающей задний проход.

Клетчатка седалищно-прямокишечной ямки является продолжением подкожной жировой клетчатки.

Седалищно-прямокишечное клетчаточное пространство отделено от других клетчаточных пространств:
1) сверху и медиально — мышцей, поднимающей задний проход, от тазово-прямокишечного клетчаточного пространства;
2) снизу — тонкой фасцией от подкожной жировой клетчатки.

Седалищно-прямокишечное клетчаточное пространство имеет ряд особенностей: оно делится с каждой стороны на передний и задний отделы за счет «брыжеек» нижних прямокишечных сосудов; а также клетчатка левой и правой седалищно-прямокишечных ямок отграничена друг от друга поверхностной фасцией промежности; под крестцово-бугорной связкой происходит сообщение клетчатки седалищно-прямокишечной ямки с клетчаточными пространствами ягодичной области [8, 11, 13, 23, 26].

ЗАКЛЮЧЕНИЕ

Таким образом, в подбрюшинном отделе малого таза расположены клетчаточные пространства, среди которых выделяют висцеральные и париетальные клетчаточные пространства [8, 9, 24]. Все они имеют практическое значение как места возможного возникновения и локализации гнойно-воспалительных процессов малого таза. Возникающие флегмоны могут распространяться в забрюшинное пространство из позадипузырного, предкрестцового, латеральных, околоматочного и околопрямокишечного пространства; в клетчатку передней поверхности бедра из позадилобкового и латеральных клетчаточных пространств; непосредственно в брюшную полость из позадилобкового, латеральных, околоматочного и околопрямокишечного пространства; в область промежности из предкрестцового клетчаточного пространства. Сообщение с различными полостями обеспечивается наличием множества сосудисто-нервных пучков.

ЛИТЕРАТУРА

1. Лосева О.И., Комиссарова Е.Н., Карелина Н.Р. и др. Анатомические аспекты течения и исхода беременности у женщин при истмико-цервикальной недостаточности. Врач-аспирант. 2018; 90(5): 32–8.
2. Андреева С.А., Карелина Н.Р., Ким Т.И. и др. Роль лекций в современном образовательном пространстве. Педиатр. 2021; 12(4): 103–12. DOI: 10.17816/PED124103-112.
3. Берлев И.В., Урманчеева А.Ф. Рак шейки матки. По ред. И.В. Берлева. СПб.: Эко-Вектор; 2018.
4. Бухарина Т.Л., Аверин В.А. Психолого-педагогические аспекты медицинского образования. Екатеринбург: Научно-издательский совет Уральского отделения Российской академии наук; 2002.
5. Иванова В.Д., Колсанов А.В., Чаплыгин С.С. и др. Клиническая анатомия и оперативная хирургия таза. Учебное пособие для студентов медицинских вузов. Самара; 2011.
6. Лосева О.И., Комиссарова Е.Н., Карелина Н.Р., Гайдуков С.Н. Исходы беременности женщин разных типов телосложения при истмико-цервикальной недостаточности. Педиатр. 2018; 9(4): 44–9. DOI: 10.17816/PED9444-49.
7. Карелина Н.Р., Соколова И.Н., Хисамутдинова А.Р. Анатомия человека в графологических структурах. Учебник. М.: ГЭОТАР-Медиа; 2018.
8. Карелина Н.Р., Ким Т.И. Перинеология. Анатомия промежности: мышцы и фасции (лекция). Российские биомедицинские исследования. 2020; 5(3): 44–58.
9. Карелина Н.Р., Ким Т.И. Перинеология. Анатомия промежности: сосуды, нервы, топография (лекция). Российские биомедицинские исследования. 2020; 5(4): 28–39.
10. Карелина Н.Р. Словарь анатомических терминов (русско-латинско-английский). СПб.: Санкт-Петербургский государственный педиатрический медицинский университет; 2020.
11. Кованов В.В., Аникина Т.И. Хирургическая анатомия фасций иклетчаточных пространств человека. М.: Медгиз; 1961.
12. Кованов В.В. Атлас оперативной гинекологии. Под ред. В.В. Кованова. 2-е изд., перераб. и доп. М.: Медицинская литература; 2004.
13. Кованов В.В. Оперативная хирургия и топографическая анатомия. Под ред. В.В. Кованова. 4-е изд., дополнен. М.: Медицина; 2001.
14. Лопухин Ю.М., Владимиров В.Г., Журавлев А.Г. Практикум по оперативной хирургии. Учебное пособие. М.: ГЭОТАР-Медиа; 2013.

15. Лопухин Ю.М., Сергиенко В.И., Петросян Э.А., Фраучи И.В. Топографическая анатомия и оперативная хирургия. В 2-х томах. Том 1 [Электронный ресурс]. Учебник. Под общей ред. Ю.М. Лопухина. 3-е изд., испр. М.: ГЭОТАР-Медиа; 2014.
16. Неттер Ф., Колесников Л.Л. ред. Атлас анатомии человека. Пер.с англ. 6-е изд. М.: ГЭОТАР-Медиа; 2015.
17. Николаев А.В. Топографическая анатомия и оперативная хирургия. Учебник для студентов медицинских вузов: в 2 т. 2-е изд., испр. и доп. М.: ГЭОТАР-Медиа; 2009.
18. Никонорова М.Л., Карелина Н.Р. Медицинские электронные ресурсы на практических занятиях по анатомии человека. Педиатр. 2014; 5(4): 140–5.
19. Островерхов Т.Е., Лубоцкий Д.Н., Бомаш Ю.М. Оперативная хирургия и топографическая анатомия. М.: Медицина; 1996.
20. Карелина Н.Р., Хисамутдинова А.Р., Артюх Л.Ю., Денисова Г.Н. Преподавание дисциплины «анатомия человека» в новых условиях в период эпидемии COVID-2019. Педиатр. 2020; 11(3): 13–22.
21. Радзинский В.Е., ред. Перинеология: болезни женской промежности в акушерско-гинекологических, сексологических, урологических, проктологических аспектах. М.: Медицинское информационное агентство; 2006.
22. Иванов Д.О., Александрова Е.М., Арутюнян Т.Г. и др. Руководство по перинатологии. В двух томах. 2-е издание, переработанное и дополненное. СПб.: Информ-Навигатор; 2019.
23. Савельева Г.М., Федоров И.В. Лапароскопия в гинекологии. М.: ГЭОТАР-Медицина; 1999.
24. Сергиенко В.И., Петросян Э.А., Фраучи И.В. Топографическая анатомия и оперативная хирургия. М.: ГЭОТАР-Медиа; 2001.
25. Синельников Р.Д., Синельников Я.Р., Синельников А.Я. Атлас анатомии человека. 7 изд., переработ. М.: Новая волна; 2010: 3.
26. Юрьев В.К. Методология оценки и состояние репродуктивного потенциала девочек и девушек. Проблемы социальной гигиены, здравоохранения и истории медицины. 2000; 4: 3–5.
27. Putz R., Pabst R. Atlas of human anatomy. In 2 v. Перевод изд. Sobotta. 2010.

REFERENCES

1. Loseva O.I., Komissarova Ye.N., Karelina N.R. i dr. Anatomicheskiye aspekty techeniya i iskhoda beremennosti u zhenshchin pri istmiko-tservikal'noy nedostatochnosti. [Anatomical aspects of the course and outcome of pregnancy in women with isthmic-cervical insufficiency]. Vrach-aspirant. 2018; 90(5): 32–8. (In Russian).
2. Andreyeva S.A., Karelina N.R., Kim T.I. i dr. Rol' lektsiy v sovremennom obrazovatel'nom prostranstve. [The role of lectures in the modern educational space]. Pediatr. 2021; 12(4): 103–12. DOI: 10.17816/PED124103-112. (in Russian).
3. Berlev I.V., Urmancheyeva A.F. Rak sheyki matki. [Cervical cancer]. Pod red. I.V. Berleva. Sankt-Peterburg: Eko-Vektor Publ.; 2018. (in Russian).
4. Bukharina T.L., Averin V.A. Psikhologo-pedagogicheskiye aspekty meditsinskogo obrazovaniya. [Psychological and pedagogical aspects of medical education]. Yekaterinburg: Nauchno-izdatel'skiy sovet Ural'skogo otdeleniya Rossiyskoy akademii nauk; 2002. (in Russian).
5. Ivanova V.D., Kolsanov A.V., Chaplygin S.S. i dr. Klinicheskaya anatomiya i operativnaya khirurgiya taza. [Clinical anatomy and operative surgery of the pelvis]. Uchebnoye posobiye dlya studentov meditsinskikh vuzov. Samara; 2011. (in Russian).
6. Loseva O.I., Komissarova Ye.N., Karelina N.R., Gaydukov S.N. Iskhody beremennosti zhenshchin raznykh tipov teloslozheniya pri istmiko-tservikal'noy nedostatochnosti. [Pregnancy outcomes in women of different body types with isthmic-cervical insufficiency]. Pediatr. 2018; 9(4): 44–9. DOI: 10.17816/PED9444-49. (in Russian).
7. Karelina N.R., Sokolova I.N., Khisamutdinova A.R. Anatomiya cheloveka v grafologicheskikh strukturakh. [Human anatomy in graphological structures]. Uchebnik. Moskva: GEOTAR-Media Publ.; 2018. (in Russian).
8. Karelina N.R., Kim T.I. Perineologiya. Anatomiya promezhnosti: myshtsy i fastsii (lektsiya). [Anatomy of the perineum: muscles and fascia (lecture)]. Rossiyskiye biomeditsinskiye issledovaniya. 2020; 5(3): 44–58. (in Russian).
9. Karelina N.R., Kim T.I. Perineologiya. Anatomiya promezhnosti: sosudy, nervy, topografiya (lektsiya). [Anatomy of the perineum: vessels, nerves, topography (lecture)]. Rossiyskiye biomeditsinskiye issledovaniya. 2020; 5(4): 28–39. (in Russian).
10. Karelina N.R. Slovar' anatomicheskikh terminov (russko-latinsko-angliyskiy). [Dictionary of anatomical terms (Russian-Latin-English)]. Sankt-Peterburg: Sankt-Peterburgskiy gosudarstvennyy pediatricheskiy meditsinskiy universitet; 2020. (in Russian).
11. Kovanov V.V., Anikina T.I. Khirurgicheskaya anatomiya fastsiy iklet-chatochnykh prostranstv cheloveka. [Surgical anatomy of fasciae and human cellular spaces]. Moskva: Medgiz Publ.; 1961. (in Russian).
12. Kovanov V.V. Atlas operativnoy ginekologii. [Atlas of operative gynecology]. Pod red. V.V. Kovanova. 2-ye izd., pererab. i dop. Moskva: Meditsinskaya literature Publ.; 2004. (in Russian).
13. Kovanov V.V. Operativnaya khirurgiya i topograficheskaya anatomiya. [Operative surgery and topographic anatomy]. Pod red. V.V. Kovanova. 4-ye izd., dopolnen. Moskva: Meditsina Publ.; 2001. (in Russian).
14. Lopukhin Yu.M., Vladimirov V.G., Zhuravlev A.G. Praktikum po operativnoy khirurgii. [Workshop on operative surgery]. Uchebnoye posobiye. Moskva: GEOTAR-Media Publ.; 2013. (in Russian).
15. Lopukhin Yu.M., Sergiyenko V.I., Petrosyan E.A., Frauchi I.V. Topograficheskaya anatomiya i operativnaya khirurgiya. [Topographic anatomy and operative surgery]. V 2-kh tomakh. Tom 1 [Elektronnyy resurs]. Uchebnik. Pod obshchey red. Yu.M. Lopukhina. 3-ye izd., ispr. Moskva: GEOTAR-Media Publ.; 2014. (in Russian).
16. Netter F., Kolesnikov L.L. red. Atlas anatomii cheloveka. [Atlas of human anatomy]. Per. s angl. 6-ye izd. Moskva: GEOTAR-Media Publ.; 2015. (in Russian).
17. Nikolayev A.V. Topograficheskaya anatomiya i operativnaya khirurgiya. [Topographic anatomy and operative surgery]. Uchebnik dlya studentov meditsinskikh vuzov: v 2 t. 2-ye izd., ispr. i dop. Moskva: GEOTAR-Media Publ.; 2009. (in Russian).

18. Nikonorova M.L., Karelina N.R. Meditsinskiye elektronnyye resursy na prakticheskikh zanyatiyakh po anatomii cheloveka. [Medical electronic resources in practical classes in human anatomy]. Pediatr. 2014; 5(4): 140–5. (in Russian).
19. Ostroverkhov T.Ye., Lubotskiy D.N., Bomash Yu.M. Operativnaya khirurgiya i topograficheskaya anatomiya. [Operative surgery and topographic anatomy]. Moskva: Meditsina Publ.; 1996. (in Russian).
20. Karelina N.R., Khisamutdinova A.R., Artyukh L.Yu., Denisova G.N. Prepodavaniye distsipliny «anatomiya cheloveka» v novykh usloviyakh v period epidemii COVID-2019. [Teaching the discipline «human anatomy» in the new conditions during the COVID-2019 epidemic]. Pediatr. 2020; 11(3): 13–22. (in Russian).
21. Radzinskiy V.Ye., red. Perineologiya: bolezni zhenskoy promezhnosti v akushersko-ginekologicheskikh, seksologicheskikh, urologicheskikh, proktologicheskikh aspektakh. [Perineology: diseases of the female perineum in obstetric-gynecological, sexological, urological, proctological aspects]. Moskva: Meditsinskoye informatsionnoye agentstvo Publ.; 2006. (in Russian).
22. Ivanov D.O., Aleksandrova Ye.M., Arutyunyan T.G. i dr. Rukovodstvo po perinatologii. [Guide to perinatology]. V dvukh tomakh. 2-ye izdaniye, pererabotannoye i dopolnennoye. Sankt-Peterburg: Inform-Navigator Publ.; 2019. (in Russian).
23. Savel'yeva G.M., Fedorov I.V. Laparoskopiya v ginekologii. [Laparoscopy in gynecology]. Moskva: GEOTAR-Meditsina Publ.; 1999. (In Russian).
24. Sergiyenko V.I., Petrosyan E.A., Frauchi I.V. Topograficheskaya anatomiya i operativnaya khirurgiya. [Topographic anatomy and operative surgery]. Moskva: GEOTAR-Media Publ.; 2001. (in Russian).
25. Sinel'nikov R.D., Sinel'nikov Ya.R., Sinel'nikov A.Ya. Atlas anatomii cheloveka. [Atlas of human anatomy]. 7 izd., pererabot. Moskva: Novaya volna Publ.; 2010: 3. (in Russian).
26. Yur'yev V.K. Metodologiya otsenki i sostoyaniye reproduktivnogo potentsiala devochek i devushek. [Methodology for assessing and the state of the reproductive potential of girls and girls]. Problemy sotsial'noy gigiyeny, zdravookhraneniya i istorii meditsiny. 2000; 4: 3–5. (in Russian).
27. Putz R., Pabst R. Atlas of human anatomy. In 2 v. Perevod izd. Sobotta. 2010.