УДК 616-001.17+616-039.77+616-092.6+616-089.154(844)+614.84+616-053.8

КЛИНИЧЕСКОЕ НАБЛЮДЕНИЕ КРИТИЧЕСКОГО ОЖОГА ПЛАМЕНЕМ

© Василий Александрович Мензул[1], Александр Сергеевич Ковалев[1], Евгений Владимирович Зиновьев[2], Тамара Васильевна Смелая[1], Денис Валерьевич Костяков[2]

[1] Главный военный клинический госпиталь войск национальной гвардии Российской Федерации,143914, Россия, Балашиха, Вишняковское ш. (Никольско-Архангельский), 101,

[2] Научно-исследовательский институт скорой помощи имени И.И. Джанелидзе, 192242, Санкт-Петербург, Будапештская ул. 3,

Контактная информация: Денис Валерьевич Костяков — кандидат медицинских наук, научный сотрудник отдела термических поражений Санкт-Петербургского НИИ скорой помощи им. И.И. Джанелидзе. E-mail: kosdv@list.ru

Резюме: Термическая травма остается одним из наиболее частых видов травматизма и, по данным ВОЗ, составляет 30% от общего объёма всех видов травм и является серьезной медико-социальной проблемой общества, с высокой смертностью, значительными показателями временных трудовых потерь и первичной инвалидности. Разработанная в ФГКУЗ «Главный военный клинический госпиталь войск национальной гвардии Российской Федерации» технология местного и хирургического лечения в ряде случаев является спасением при критических ожогах при дефиците донорских мест. С целью иллюстрации возможностей восстановления кожного покрова у таких больных и возвращения их к жизни, приводим пример успешного лечения военнослужащего с критическим ожогом.

Ключевые слова: критический ожог, пленочные повязки, предтрансплантационная резекция грануляций с одномоментной аутодермопластикой

CRITICAL FLAME BURNS (CLINICAL OBSERVATION)

© Vasily A. Menzul[1], Alexander S. Kovalev[1], Evgeny V. Zinoviev[2], Tamara V. Smelyaya[1], Denis V. Kostyakov[2]

[1] Main Military Clinical Hospital of the National Guard Forces, 143914, Russia, Balashikha, Vishnyakovskoe sh. (Nikolsko-Arkhangelsk), 101.

[2] Saint-Petersburg I.I. Dzhanelidze Research Institute of Emergency Medicine, 192242, St. Petersburg, Budapest Street, 3

Contact information: Denis Valerievich Kostyakov — Researcher of the Burn department of Thermal Lesions of the Saint-Petersburg I.I. Dzhanelidze Research Institute of Emergency Medicine. E-mail: kosdv@list.ru

Summary: Thermal injury remains one of the most frequent types of injuries and according to who is 30% of all types of injuries and is a serious medical and social problem of society, with high mortality, significant rates of temporary labor losses and primary disability. The technology of local and surgical treatment developed in the Federal state UNIVERSITY «Main military clinical hospital of the national guard of the Russian Federation» in some cases is a rescue in case of critical burns with a shortage of donor sites. In order to illustrate the possibilities of restoring the skin in such patients and returning them to life, we give an example of successful treatment of a soldier with a critical burn.

Key words: critical burn, film bandages, pretransplantation resection of granulations with simultaneous autodermoplasty.

ВВЕДЕНИЕ

Ежегодно в нашей стране ожогам кожи различной локализации подвергаются около 400 тысяч человек, четверть из которых подлежат госпитализации. Ожоги составляют 3–4% от общего объёма всех видов травм. Оказание помощи данной категории пострадавших реализуется с учетом знания патогенеза ожоговой болезни и особенностей течения раневого процесса, характерного для данного типа поражений [1].

В 2018 г. в ожоговом центре Санкт-Петербургского научно-исследовательского института скорой помощи им. И.И. Джанелидзе завершили лечение около 1000 пострадавших от ожогов, уровень летальности составил 6,9%. Большинство из погибших — пострадавшие с критическими и сверхкритическими ожогами, лечение которых сопряжено с дефицитом донорских ресурсов, потребностями в специализированных раневых покрытиях, гистеобиопластических материалах. Золотым стандартом среди покрытий является аллогенная

кожа, однако ее применение ограничено законодательно. При лечении сверхкритических ожогов возникает необходимость в использовании альтернативных способов восстановления поврежденного кожного покрова [2].

Кожные покровы защищают организм от избыточных потерь жидкости и выступают в роли анатомического барьера. Кожа способна к самовосстановлению в случаях, когда раневой дефект ограничен по площади. При повреждениях кожи диаметром более 4 см самостоятельное заживление ран затруднено, что является показанием к замещению дефекта кожных покровов [3].

Заживление ран — это сложный физиологический процесс, включающий в себя серию стадий взаимодействия между различными, в т.ч. иммунокомпетентными клетками покровных тканей, межклеточным тканевым матриксом, цитокинами [5]. Оптимальные условия для заживления раневого дефекта в зоне глубокого ожога кожи обеспечиваются путем ускоренного очищения от некротических масс и поддержания влажной среды, предотвращающей формирование зон вторичного некроза [4]. Поиск методик, обеспечивающих оптимальный микроклимат для репаративной регенерации раневого дефекта, является актуальной задачей хирургии.

РЕЗУЛЬТАТЫ И ОБСУЖДЕНИЕ

Пострадавший К., 38 лет, 15.12.2018 получил обширные ожоги пламенем при возгорании квартиры. Бригадой скорой медицинской помощи доставлен в ожоговое отделение ГКБ № 1 г. Самары в крайне тяжелом состоянии. При поступлении: жалобы на боли в ожоговых ранах, заторможенность, сухость слизистых, тахипноэ 27 в минуту, артериальная гипотония — АД 80/40 мм рт. ст., тахикардия с ЧСС — 120 в минуту, выраженный отек мягких тканей лица, туловища, верхних и нижних конечностей на площади 97% поверхности тела (п.т.).

По месту первичной госпитализации проводили комплексную терапию ожогового шока (инфузии солевых растворов без применения инотропной поддержки), антибактериальную терапию (цефтриаксон, бакперазон), хирургическую обработку ожоговых ран при поступлении, ежедневные перевязки с раствором бетадина; пациент весь период госпитализации на первом этапе находился на самостоятельном дыхании. После стабилизации состояния, на 6-е сутки после травмы, пациент авиатранспортом был доставлен в реанимационное отделение ФГКУЗ «Главный военный клинический госпиталь войск национальной гвардии Российской Федерации» в крайне тяжелом состоянии. При поступлении выполнена поднаркозная перевязка с уточнением площади и глубины ожога, инструментальное и лабораторное обследование выявило ряд ранних осложнений.

При бронхоскопии выявлен ожог верхних дыхательных путей, некротический трахеобронхит. По данным рентгенографии органов грудной клетки — пневмоническая инфильтрация в базальных отделах правого легкого, умеренное расширение корней легких за счет сосудистого компонента. При ФГДС — множественные эрозии слизистой желудка, выраженный бульбит.

По данным лабораторного обследования выявлены: выраженный лейкоцитоз до $21{,}4 \times 10^9$, токсическая зернистость нейтрофилов, анемия (Нв — 100 г/л), выраженная гипопротеинемия и гипоальбуминемия (общий белок 40,0 г/л, альбумин 18,0 г/л), гипербилирубинемия до 23,8 ммоль/л, повышение уровня протеолитических ферментов в 8–10 раз от нормы, уровень СРБ — 192, фибриногена до 6 ,2 г/л. В анализе газового состава крови и КЩС — выраженная гипоксемия, метаболический ацидоз, увеличение уровня лактата до 4,5. Прокальцитониновый тест < 0,5 мг/мл.

Тяжесть состояния была обусловлена выраженными симптомами эндогенной интоксикации, тяжелыми водно-электролитными и метаболическими нарушениями, явлениями полиорганной дисфункции (сердечно-сосудистая недостаточность — гипотония; острой дыхательная недостаточность — острое повреждение легких (ОПЛ), пневмония; печеночная недостаточность; синдром кишечной недостаточности; церебральная недостаточность — энцефалопатия). По оценочным и прогностическим шкалам тяжести состояния при поступлении: APACHE II — 22 балла, SOFA — 6 баллов.

Таким образом, диагноз: Термический ожог (пламенем) лица, туловища, верхних и нижних конечностей I–II–III степени (по МКБ 10) общей площадью поражения 97% п.т. (III степени 70% п.т.); термоингаляционная травма, ожог дыхательных путей I степени, ожог гортани I степени. Осложнения основного заболевания: ожоговый шок тяжелой степени,ожоговая болезнь, ожоговая токсемия, полиорганная дисфункция, правосторонняя нижнедолевая пневмония, ОПЛ, ОДН 3,некротический трахеобронхит.,слизисто-гнойный бронхит I ст.,эрозивный трахеит.

На рисунке 1 представлен вид пострадавшего при поступлении.

В госпитале, учитывая тяжесть состояния, пациент был помещен в специализированную кровать для лечения ожоговых больных (флюидизирующая кровать Сатурн), переведен на протективную искусственную вентиляцию легких, проводилась коррекция гемодинамики с применением норадреналина; коррекция водно-электролитных и метаболических нарушений. Состав инфузионной терапии включал сбалансированные солевые растворы, препараты для парентерального питания (3 в одном), ежедневная коррекция гипопротеинемии 20 и 25% растворами альбумина, для исключения гемической гипоксии осуществляли трансфузии эритроцитарной массы; в дни операций — трансфузии свежезамороженной плазмы; обезболивание; коррекция энцефалопатии — седация дексдором; перевязки под наркозом, а так же средства, улучшающие реологию и тканевый метаболизм, антигипоксанты. Обьем инфузий варьировал в зависимости от степени волемии и текущих «патологических потерь» (гипертермия, перспирация, кровопотеря и др).

Прогнозируя длительную респираторную поддержку, а также в связи с развитием слизисто-гнойного эндобронхита, сохраняющейся дыхательной недостаточностью, 24.12.2018 (3-и сутки ИВЛ) больному выполнена трахеостомия.

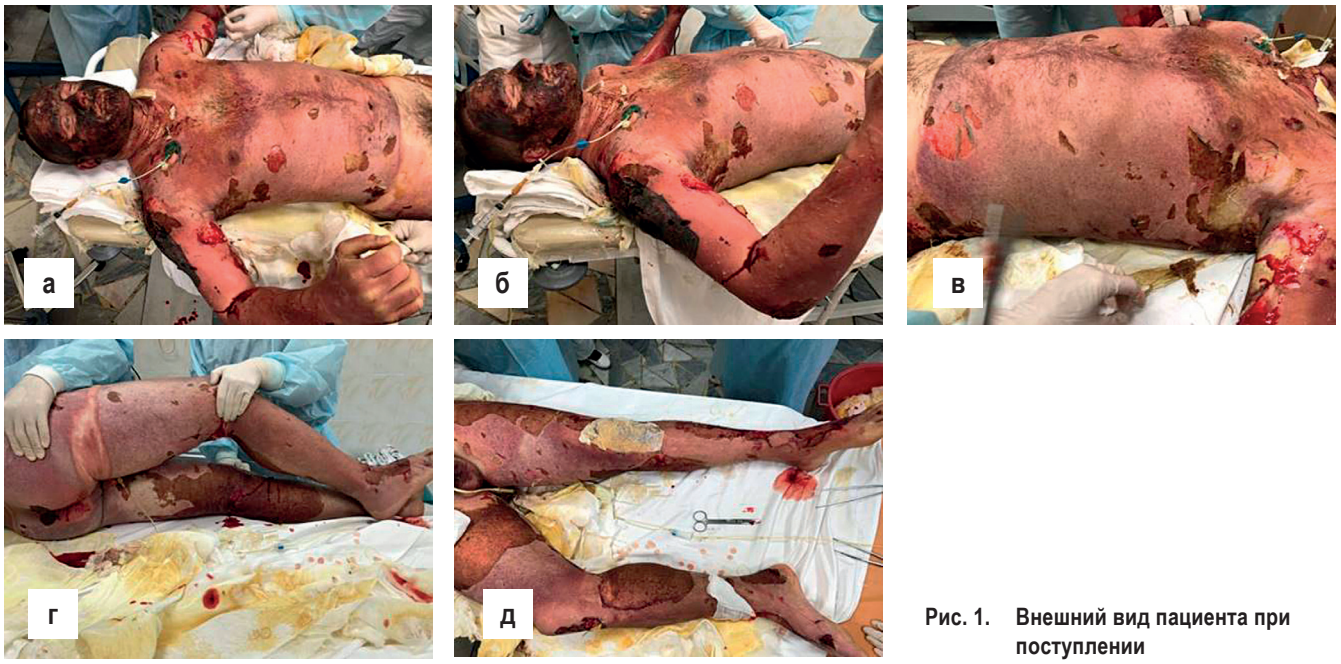

Рис. 1. Внешний вид пациента при поступлении

Антибактериальная терапия, учитывая тяжесть состояния и сроки травмы на момент перевода в госпиталь: сульперазон 1,0 г × 2 раза, зивокс 300 мг × 2 раза; колистин 80 мг × 2 раза в сутки ингаляционно; противогрибковая терапия — кансидаз по схеме в течение двух недель, гепарин 25 тыс. ЕД.

24.12. и 27.12.2018 в посевах ожоговых ран высевались: обильный рост Acinetobacter baumannii, Acinetobacter iwoffii, Proteus mirabilis, Klebsiella oraenac; умеренный рост Pseudomonas aeruginosa, Enterococcus faetium и скудный рост Staphylococcus aureus MRSA; посев крови на стерильность роста не дал. 15.01.2019 в связи с резистентностью флоры (Acinetobacter baumannii, Klebsiella pn.) выполнена коррекция антибактериальной терапии, был назначен амикацин, отменен зивокс.

Немаловажное внимание уделяется питанию таких пациентов. С первых суток вводили электролитный раствор через назогастральный зонд с последующим переходом на питание специализированными гиперкалорическими питательными смесями. Даже тогда, когда пациент самостоятельно ест, в качестве дополнительного питания применяем сиппинг специализированными смесями. Большой проблемой у ожоговых больных с обширной площадью повреждения кожного покрова, включая ягодичные области, промежность, является осуществление гигиенических процедур и загрязнение повязок каловыми массами. Поэтому мы в своей практике применяем калоотводные трубки.

Проводились многократные санационные бронхоскопии, поднаркозные перевязки (общее количество — 19) с местным лечением ожоговых ран в условиях собственной жидкой среды под пленочными повязками МД (Патент №2666221 «Способ оказания первой помощи и лечения при ранах и ожогах и повязка для его осуществления», автор Мензул В.А. 2017 г.), (рис. 2).

Для пациентов с обширными ожогами характерна длительная, изнуряющая, трудно купируемая гипертермия и лейкоцитоз. На рисунке 3 представлена динамика уровня общего количества лейкоцитов в крови («красная» кривая) и температуры тела («синяя» кривая) за период пребывания в РАО.

В результате применения метода лечения ожогов в условиях собственной жидкой среды с применением одноразовых стерильных пленочных окклюзионных повязок, которые с внутренней стороны импрегнированы сухой смесью порошка хозяйственного мыла и витамина В2 в виде монотерапии и в сочетании с мазями «левомеколь», «бетадин», «аргосульфан» и гелем «пронтосан» — 27% п.т. ожоговых ран I–II степени эпителизировались, и 46% п.т. III степени очистились от некротических тканей и самостоятельно эпителизировались за 25 суток (рис. 4).

10.01.2019 (на 25-е сутки после ожога) больному произведена операция: предтрансплантационная резекция грануляционной ткани (ПТРГТ) с одномоментной свободной аутодермопластикой (АДП) расщепленными 1:3 и 1:4 перфорированными кожными трансплантатами при помощи дисковых электродерматомов Menzul Electric Dermatome (Патенты №151212 2014 г. и № 163864 2016 г., автор Мензул В.А.) с кожной перемычкой по В.А. Мензулу (Патент №2594446 «Способ подготовки трансплантата, перфоратор (варианты) для его реализации и способ лечения ожоговых ран», автор Мензул В.А., 2015 г.) ожоговых ран внутренних поверхностей обоих плеч (1% п.т.), боковых поверхностей туловища с частичным переходом на переднюю и заднюю поверхности (10% п.т.), задне-боковых поверхностей левого бедра и внутренней поверхности левой голени (9%) на площади 20% п.т. (рис. 5).

В послеоперационном периоде было продолжено местное лечение ожоговых ран под пленочным покрытием в условиях собственной жидкой среды и «Branolind-N с перуанским



Рис. 2. Ожоговые раны на 8-е сутки после травмы и 3-и сутки после поступления в госпиталь. Местное лечение ожоговых ран пленочными повязками ДДБ-М

бальзамом», инфузионно-дезинтоксикационная и антибактериальная терапия. Приживление аутодермотрансплантатов — 99,5% (рис. 6).

22.01.2019 (на 37-е сутки после травмы) выполнена операция: предтрансплантационная резекция грануляционной ткани и свободная пересадка кожи сетчатыми трансплантатами с кожной перемычкой в центре ячеек на ране внутренней поверхности верхней трети левого бедра и голени площадью 4 % п.т. (рис. 7).

Трахеостомическая трубка удалена 28.01.2019 и в этот же день больной переведен в отделение гнойной хирургии и ожоговое, где проводилась реабилитационно-восстановительная терапия и местное лечение локальных остаточных ожоговых ран (рис. 8).

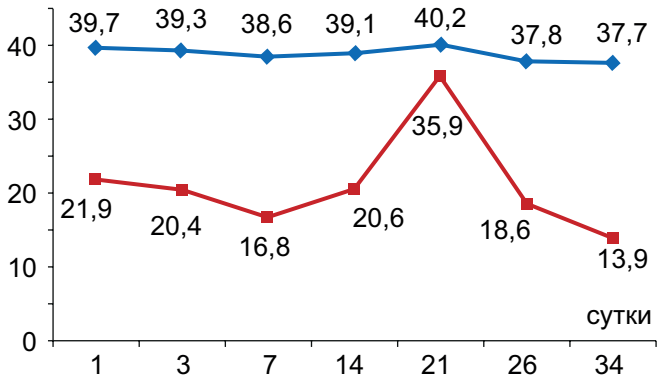

Рис. 3. Динамика уровня лейкоцитов в крови и температуры тела

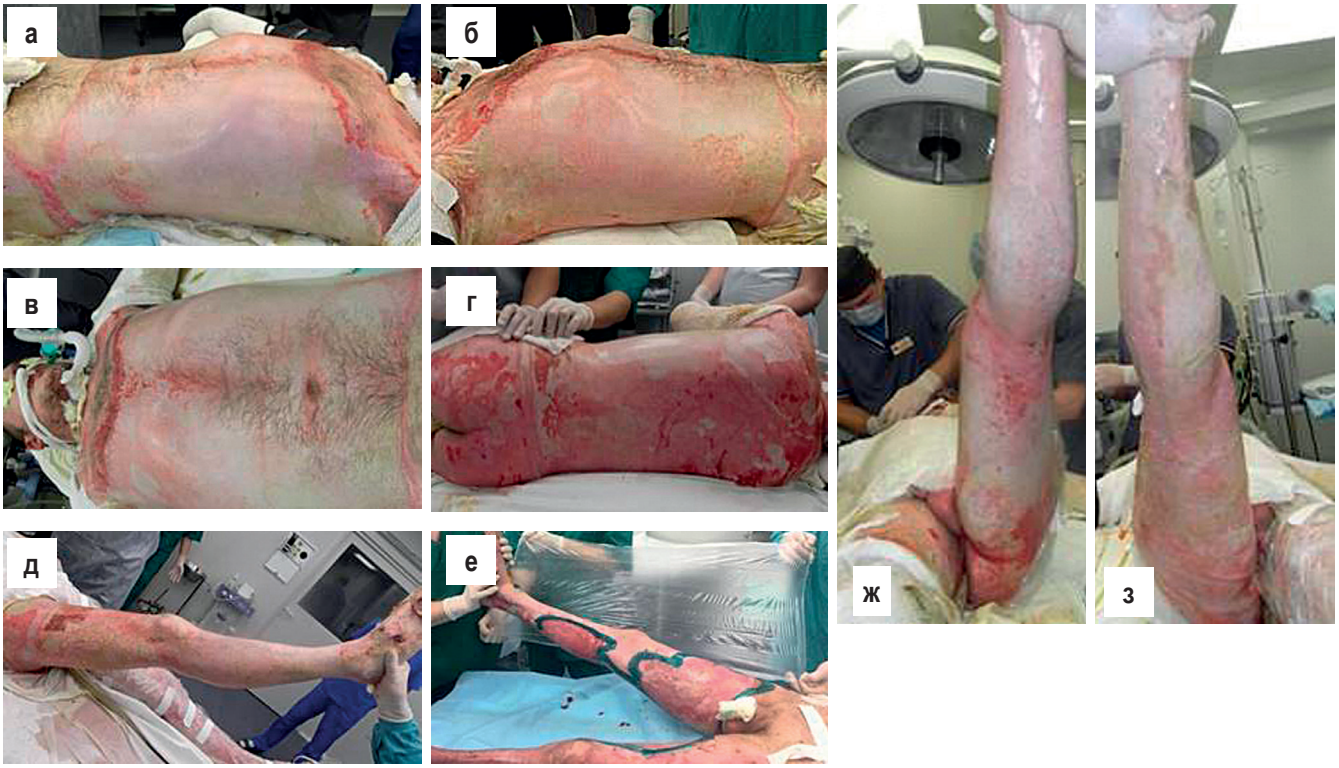

Рис. 4. **Ожоговые раны на 21-е сутки после травмы и 16-е сутки после поступления в госпиталь. Площадь ожоговых ран сократилась до 24% п.т.**

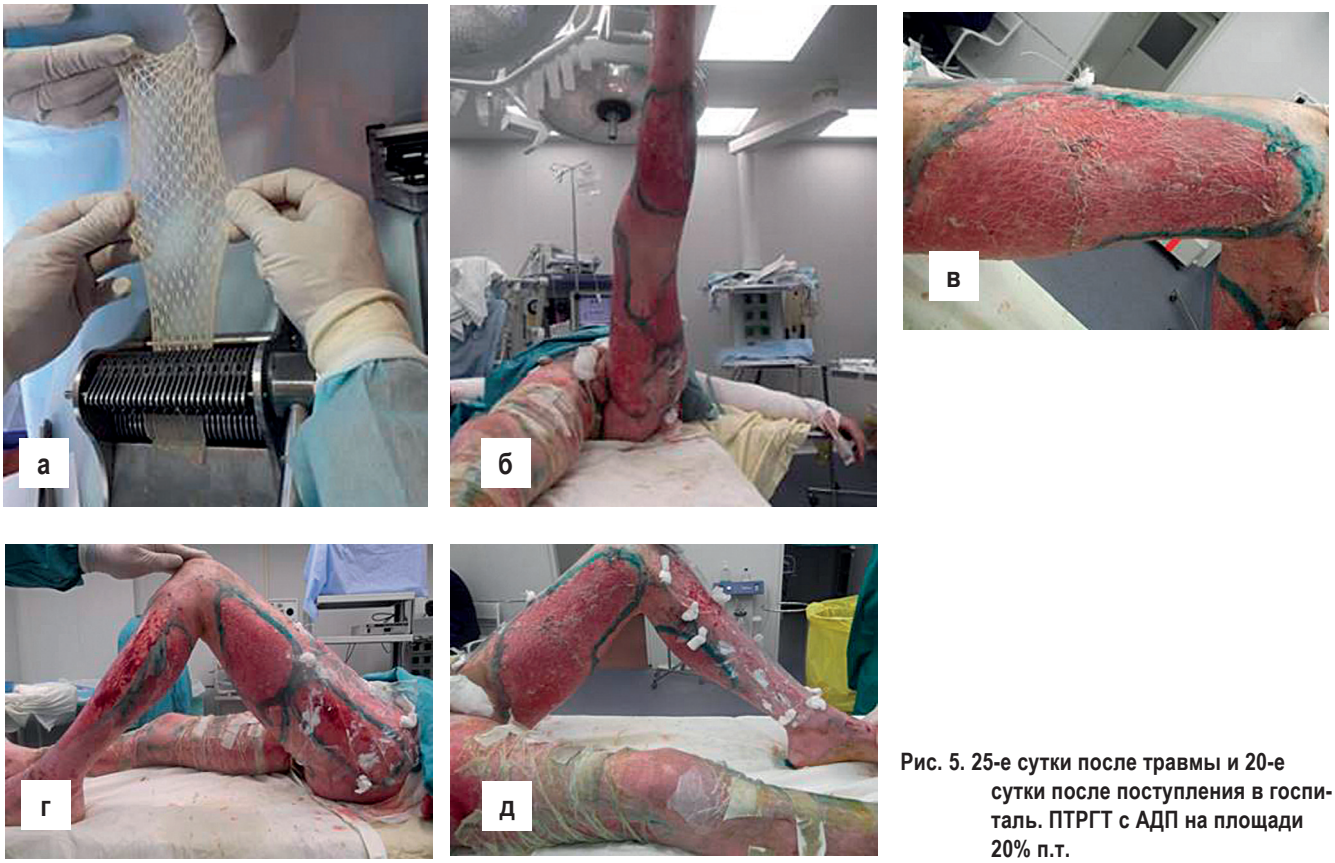

Рис. 5. 25-е сутки после травмы и 20-е сутки после поступления в госпиталь. ПТРГТ с АДП на площади 20% п.т.



Рис. 6. 29-е сутки после травмы и 24-е сутки после поступления в госпиталь и 4-е сутки после ПТРГТ с АДП ожоговых ран на площади 20% п.т.

В результате проведенного лечения удалось добиться полной эпителизации ожоговых ран. При выписке в области передней и боковых поверхностей шеи, обоих надплечий, плечевых суставов, плеч, предплечий, тыльной поверхности обоих кистей, спины, боковых поверхностей грудной клетки и живота, передне-внутренней поверхности обоих бедер, передней поверхности левого бедра, внутренней поверхности левой голени имеются гиперпигментированные рубцы после эпителизации ожоговых поверхностей площадью 62% поверхности тела (участки глубокого ожога — 46 % п.т.). Наружная и задняя поверхность правого бедра, правая голень циркулярно, а также наружная поверхность левого бедра, надлобковая область (донорские участки) гиперпигментированы.

14.02.2019 больной выписан из стационара с рекомендациями. Общая длительность лечения составила 55 койко-дней (рис. 9).

При диспансерном наблюдении пострадавшего рубцовых контрактур в суставах конечностей не наблюдается, все рубцы мягко-эластической консистенции, не изъязвляются. Продолжает служить в прежней должности.

ЗАКЛЮЧЕНИЕ

Проблему лечения критических и сверхкритических ожогов в настоящее время нельзя назвать решенной. Высокий уровень летальности способствует активному поиску новых методик лечения такой категории пострадавших [6]. Современные раневые покрытия в большинстве случаев являются дорогостоящими и не могут быть широко использованы в клинической практике. Доступные разработки регенераторной медицины чаще всего находятся на этапе экспериментальных исследований, а их использование доступно лишь в рамках научно-исследовательских работ [7]. В связи с этим относительно простой, но, как показал клинический случай, эффективный метод лечения в собственной жидкой среде с использованием пленочных окклюзионных повязок, импрегнированные с вну-

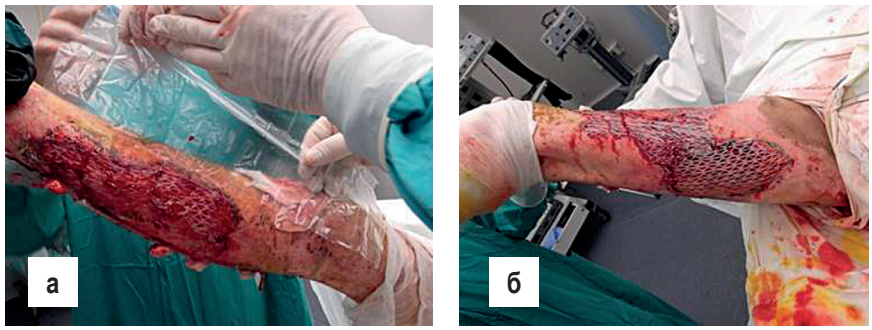

Рис. 7. 37-е сутки после травмы и 32-е сутки после поступления в госпиталь и 12-е сутки после первой операции. АДП ожоговых ран левого бедра и голени на площади 4% п.т.



Рис. 8. **46-е сутки после травмы и 41-е сутки после поступления в госпиталь и 21-е сутки после первой операции и 9-е сутки после второй операции**



Рис. 9. **60-е сутки после травмы и 55-е сутки после поступления в госпиталь и 35 -е сутки после первой операции и 23-е сутки после второй операции**

тренней стороны сухой смесью порошка хозяйственного мыла и витамина В2 или антибактериальными препаратами, в виде монотерапии или в сочетании с различными мазями является альтернативой вышеназванному. Он недооценивается в настоящее время, а границы его использования и показания значительно шире. Мы считаем, что активное внедрение окклюзионных повязок в представленной модификации в алгоритм оказания помощи пациентам с критическими и сверхкри-

тическими ожогами позволит улучшить результаты их лечения. Однако данная методика нуждается в дальнейшим углубленном изучении.

ЛИТЕРАТУРА

1. Алексеев А.А. Современные методы лечения ожогов и ожоговой болезни. Комбустиология. 1999; 1: 1–9.
2. Асадулаев М.С., Стояновский Р.Г., Зиновьев Е.В. и др. Оценка эффективности биорезобрируемых раневых покрытий при лечении скальпированных ран в эксперименте. Медицинский академический журнал. 2016; 16(4): 197–8.
3. Васильева А.Г., Багатурия Г.О., Пашко А.А. и др. Патогенетические особенности адаптационных механизмов у лиц пубертатного возраста при ожогах. Журнал анатомии и гистопатологии. 2015; 4(3): 32–3.
4. Gil E.S., Panilaitis B., Bellas E. et al. Functionalized silk biomaterials for wound healing. Adv. Healthcare Mater. 2013; 2: 206–17.
5. Herndon D.N., Barrow R.E., Rutan R.L. et al. A comparison of conservative versus early excision. Therapies in severely burned patients. Ann. Surg. 1989; 209: 547–52.
6. Norbury W., Herndon D. N., Tanksley J., Jeschke et al. Infection in burns. Surgical infections. 2016; 17(2): 250–5.
7. Wang Y., Beekman J., Hew J. et al. Burn injury: challenges and advances in burn wound healing, infection, pain and scarring. Advanced drug delivery reviews. 2018; 123: 3–17.

REFERENCE

1. Alekseev A.A. Sovremennye metody lechenija ozhogov i ozhogovoj bolezni. [Modern methods of treating burns and burn disease]. Kombustiologija. 1999; 1: 1–9. (in Russian).
2. Asadulaev M.S., Stojanovskij R.G., Zinov'ev E.V. i dr. Ocenka jeffektivnosti biorezobriruemyh ranevyh pokrytij pri lechenii skal'pirovannyh ran v jeksperimente. [Evaluation of the effectiveness of bioresorbable wound dressings in the treatment of scalped wounds in the experiment]. Medicinskij akademicheskij zhurnal. 2016; 16(4): 197–8. (in Russian).
3. Vasil'eva A.G., Bagaturija G.O., Pashko A.A. i dr. Patogeneticheskie osobennosti adaptacionnyh mehanizmov u lic pubertatnogo vozrasta pri ozhogah [Pathogenetic features of adaptive mechanisms in adolescents with burns]. Zhurnal anatomii i gistopatologii. 2015; 4(3): 32–3. (in Russian).
4. Gil E.S., Panilaitis B., Bellas E. et al. Functionalized silk biomaterials for wound healing. Adv. HealthcareMater. 2013; 2: 206–17.
5. Herndon D.N., Barrow R.E., Rutan R.L. et al. A comparison of conservative versus early excision. Therapies in severely burned patients. Ann. Surg. 1989; 209: 547–52.
6. Norbury W., Herndon D. N., Tanksley J., Jeschke et al. Infection in burns. Surgical infections. 2016; 17(2): 250–5.
7. Wang Y., Beekman J., Hew J. et al. Burn injury: challenges and advances in burn wound healing, infection, pain and scarring. Advanced drug delivery reviews. 2018; 123: 3–17.